ФГБОУ ВПО Санкт-Петербургский Государственный университет
ФГБУЗ Клиническая больница № 122
им. Л. Г. Соколова ФМБА России

РАК ОБОДОЧНОЙ КИШКИ: ПРАКТИЧЕСКИЕ РЕКОМЕНДАЦИИ

Второе издание

Учебное пособие

Под редакцией
В. П. Петрова, Р. В. Орловой, В. А. Кащенко

Санкт-Петербург
2014

УДК 616.348-006.6-079.1-08
ББК 569.443.3

Санкт-Петербургский государственный университет
Федеральное государственное бюджетное учреждение здравоохранения
«Клиническая больница №122 им. Л. Г. Соколова
Федерального медико-биологического агентства России»

Авторский коллектив:
В. П. Петров, Р. В. Орлова, В. А. Кащенко,
В. П. Акимов, Е. Г. Бескровный, Е. Л. Васюкова, В. Н. Горбачев,
А. С. Климов, Н. Н. Лебедева, С. М. Лобач, Г. А. Раскин, Д. В. Распереза, В. А. Ратников,
И. В. Рыков, Т. В. Савельева, Е. А. Сишкова, Е. Г. Солоницын, Д. В. Тихомиров,
Т. В. Тинякова, В. В. Тоидзе, А. И. Федоров

Рецензенты:

Ханевич Михаил Дмитриевич — заместитель главного врача по хирургии Санкт-Петербургского городского клинического онкологического диспансера, доктор медицинских наук, профессор, заслуженный врач РФ, действительный член РАЕН.

Лойт Александр Александрович — профессор кафедры факультетской хирургии Санкт-Петербургского государственного университета

Учебное пособие утверждено Ученым Советом медицинского факультета Санкт-Петербургского государственного университета для преподавания дисциплин факультетской и госпитальной хирургии, оперативной хирургии и топографической анатомии, онкологии студентам медицинского факультета. Учебное пособие целесообразно использовать в программах последипломного образования.

Учебное пособие одобрено Ученым Советом ФГБУЗ «КБ № 122 им. Л.Г.Соколова ФМБА России»

Рак ободочной кишки: практические рекомендации/ под ред.: В. П. Петрова, Р. В. Орловой, В. А. Кащенко. — 2-ое издание. — СПб.: X-PRINT, 2014. — 39 с. (учебное пособие)

В учебном пособии представлены рекомендации по диагностике и комплексному лечению рака ободочной кишки. В разделах по диагностике представлены рекомендации по стадированию процесса. Даны четкие рекомендации по выбору объема хирургического вмешательства при различной локализации опухоли и клинической стадии. Сформулированы принципы ведения больных в послеоперационном периоде. Представлены рекомендации по комбинированному лечению рака ободочной кишки.

Адрес для корреспонденции:
194291, Россия, Санкт-Петербург, пр. Культуры, 4
e-mail: med@fromru.com

ПЕТРОВ Валентин Павлович
Колопроктолог, профессор, д.м.н.,
заслуженный деятель науки

Окончил ВМедА им. С.М.Кирова. Защитил кандидатскую диссертацию на тему «Об удлинении сроков первичной хирургической обработки ран мягких тканей» (1957), докторскую диссертацию на тему «Пути снижения осложнений и летальности при раке прямой и сигмовидной кишки» (1972). Работал главным хирургом Центрального военного клинического госпиталя им. А.А.Вишневского (1976), заместителем главного хирурга Министерства обороны (1980), консультантом в ЦВКГ им. А.А.Вишневского и профессором на кафедре хирургии ГИУВ МО РФ (1992). В КБ №122 с 2008г., на кафедре хирургии им. Н.Д.Монастырского с 2009г. Автор 450 научных работ, 9 монографий. Под руководством В.П.Петрова защищено 9 докторских и 13 кандидатских диссертаций.

Генеральное консульство Японии
в Санкт-Петербурге
190000, Санкт-Петербург, Наб. реки Мойки, 29.
тел.: 314-14-34, 336-76-73, факс: 710-69-70

Г-ну Кащенко В.А.,
Главному хирургу
Клинической больницы №122
им. Л.Г.Соколова

Уважаемый Виктор Анатольевич!

На основании нашей договоренности спешим направить Вам полученные от доктора Посольства Японии в России г-на Ёкояма материалы по колоректальной хирургии в Японии. Это новейшее издание «Руководства по лечению и диагностике рака кишечника». Кроме того, направляем Вам копии предыдущих изданий «Руководства по диагностике и лечению рака желудка», поскольку новейшая версия последнего на английском языке еще не опубликована.

Пользуясь случаем позвольте в очередной раз засвидетельствовать Вам свое уважение и выразить надежду, что данные материалы найдут применение в Вашей практике.

С Уважением,
Tatsuya Tajima
Тацуя ТЯДЗИМА
Вице-консул

ГЕНЕРАЛЬНОЕ КОНСУЛЬСТВО ЯПОНИИ · САНКТ-ПЕТЕРБУРГ ·

24 мая 2010 г.

28/10/2013

Dear Dr. Victor Kashchenko,

Thank you for your inquiry to Dr. Sugihara regarding permission for publication. We are sending you this e-mail on behalf of Dr. Sugihara.

Permission has been granted for you to reproduce the figure and table you have requested.....

Warm regards,
The secretariat of The Japanese Society for Cancer of the Colon and Rectum (JSCCR)
c/o Convention Linkage, Inc.

СОДЕРЖАНИЕ

Введение 6

Скрининг 7

Стадирование рака ободочной кишки 8

Стандарты обследования пациента с опухолью ободочной кишки 10

Диагностическая и лечебная эндоскопия 10

Рекомендации по применению лучевых методов диагностики при стадировании рака ободочной кишки 13

Хирургическое лечение 14

Построение лечебной программы в зависимости от стадии рака ободочной кишки . . . 29

Химиотерапевтическое лечение 30

Антибиотикопрофилактика в колоректальной хирургии 33

Практические рекомендации для профилактики венозных тромбоэмболических осложнений 34

Рекомендации по проведению морфологических исследований при раке ободочной кишки 36

Литература 39

ВВЕДЕНИЕ

Создание практических рекомендаций (стандартов лечения) является важным вектором развития современной клинической медицины. Цель рекомендаций — стандартизировать основные этапы лечебного процесса и обеспечить максимальную эффективность оказания помощи, соответствующую современному состоянию медицинской науки.

Первые стандарты, созданные в Клинической больнице в 90-е годы прошлого столетия, определяли диагностические процедуры и группы лекарственных препаратов, которые рекомендуется использовать в зависимости от клинического диагноза. Данный труд создал предпосылки для существенного клинико-экономического роста Клинической больницы и сыграл значительную роль в становлении страховой медицины в Петербурге. Однако по мере развития отдельных медицинских направлений клиники и постепенного перехода к зарубежным стандартам лечения возникла необходимость в детализации клинических рекомендаций в каждой нозологической группе.

Среди онкологических заболеваний рак ободочной кишки оказался наиболее значимой междисциплинарной проблемой в клинике. Операции на ободочной кишке стали самыми распространенными в деятельности онкологических отделений абдоминальной хирургии, что находится в соответствии с тенденциями онкологических регистров. Так среди прикрепленного контингента Клинической больницы № 122 показатель заболеваемости колоректальным раком, по данным поликлинической службы, достиг 18,7 на 100 000 населения, причем в 19% случаев диагностировалась IV стадия заболевания. В структуре онкологической заболеваемости колоректальный рак занимает третье место после рака легких и молочной железы.

Принимая во внимание все большее распространение лапароскопических технологий в хирургии рака ободочной кишки, крайне актуальной стала проблема стандартизации техники операций в соответствии с онкологическими принципами и вне зависимости от лапароскопического или открытого доступа.

С другой стороны, проблема лечения рака ободочной кишки оказалась в плоскости взаимодействия нескольких клинических специальностей. Это потребовало объединения различных специалистов в рамках «междисциплинарной команды», что и определило авторский коллектив настоящего издания.

В основу настоящей работы положены рекомендации зарубежных онкологических обществ США, Европы и Японии. Учитывая относительную изолированность японской онкологической школы и труднодоступность информационных ресурсов этой страны, ряд сотрудников клиники прошли очную стажировку в Японии. В 2010 г., подводя промежуточный итог международному обмену, вице-консул Японии Тацуя Тядзоно подарил клинике англоязычный вариант национальных стандартов классификации и лечения колоректального рака. Все эти практические рекомендации были переработаны и адаптированы к существующим условиям клинической больницы.

СКРИНИНГ

Под скринингом понимают применение различных методов исследования, позволяющих диагностировать опухоль на ранней стадии, когда еще нет симптомов заболевания. При планировании скрининговой программы целесообразно выделять лиц общей возрастной популяции и лиц с факторами риска возникновения рака ободочной кишки.

Скрининг в общей популяции

При обследовании лиц старше 50 лет с неотягощенным семейным анамнезом по раку ободочной кишки целесообразно начинать проведение регулярных скрининговых мероприятий:

– 1 раз в год – тест на скрытую кровь (гемоккульт-тест)
– 1 раз в 5 лет – сигмоидоскопию
– 1 раз в 10 лет – колоноскопию.

При отказе пациента от эндоскопического исследования каждые 5 лет следует выполнять ирригоскопию или виртуальную КТ-колонографию.

Скрининг в группе риска

Факторами риска по заболеваемости раком ободочной кишки являются:
– наличие в анамнезе полипов ободочной и прямой кишки
– рак ободочной кишки у родственников первой степени родства моложе 60 лет
– воспалительные заболевания кишечника.

1. После полипэктомии интервал до следующей эндоскопической колоноскопии уменьшается с 10 лет до срока в соответствии с факторами риска возникновения карциномы:
– низкий риск (тубулярные аденомы в количестве 1-2 и/или размерами менее 1 см) – колоноскопия каждые 5 лет
– средний риск (тубулярные аденомы в количестве 3-10 и/или размерами более 1 см, высокая степень дисплазии, виллезный полип) – колоноскопия каждые 3 года
– высокий риск (неполная полипэктомия, более 10 полипов) – индивидуальная программа обследования.

2. Для лиц с наличием рака ободочной кишки у родственников первой степени родства моложе 60 лет рекомендуется начинать скрининг в возрасте 40 лет или, как минимум, за 10 лет до достижения возраста, в котором родственникам поставили диагноз.

3. Воспалительные заболевания кишки (неспецифический язвенный колит, болезнь Крона) – эндоскопическая колоноскопия в любом возрасте после начала клинических проявлений каждые 1-2 года, часть из которых сопровождается множественными (каждые 10 см) биопсиями слизистой с получением не менее 30 фрагментов тканей для гистологической оценки.

Примечание:

В группе больных с клиническими проявлениями абдоминальных симптомов (боль в животе, вздутие живота, нарушение стула, патологические примеси в стуле), а также с «малыми онкологическими симптомами» (слабость, недомогание, анемия) в комплексную программу обследования необходимо включать эндоскопическую колоноскопию, которая, в данном случае, не является скрининговой процедурой.

СТАДИРОВАНИЕ РАКА ОБОДОЧНОЙ КИШКИ

У всех больных опухолью ободочной кишки должна быть определена стадия заболевания по системе TNM, разработанной AJCC. Для интегральной оценки также используются классификации по стадиям (I-IV) и по Dukes.

СТАДИРОВАНИЕ ПО TNM (издание 7-ое, 2009г.)

Таблица 1

Первичная опухоль (T)

TX	Первичная опухоль не может быть оценена
T0	Нет первичной опухоли
Tis	Рак in situ интраэпителиальный или инвазия собственной пластинки
T1	Опухоль прорастает слизистую оболочку и подслизистый слой
T2	Опухоль прорастает мышечный слой
T3	Опухоль прорастает субсерозный слой
T4a	Опухоль пенетрирует поверхность висцеральной брюшины
T4b	Опухоль врастает в соседние органы и структуры

Таблица 2

Регионарные лимфатические узлы (N)

NX	Регионарные лимфоузлы не могут быть оценены
N0	Поражения регионарных лимфоузлов нет
N1	Метастазы в 1-3 регионарных лимфоузла
N1a	Метастазы в 1 регионарный лимфоузел
N1b	Метастазы в 2-3 регионарных лимфоузла
N1c	Депозиты опухоли, располагающиеся субсерозно, в брыжейке, периколических тканях при отсутствии метастатических регионарных лимфоузлов*
N2	Метастазы в 4 и более регионарных лимфоузла
N2a	Метастазы в 4-6 регионарных лимфоузлов
N2b	Метастазы в 7 и более регионарных лимфоузлов

Таблица 3

Отдаленные метастазы (M)

M0	Отдаленных метастазов нет
M1	Отдаленные метастазы
M1a	Метастазы ограничены 1 органом
M1b	Метастазы в более чем 1 орган или париетальную брюшину

** Опухолевые отсевы в субсерозном слое или неперитонизированных участках параколитической или параректальной клетчатки без формирования метастатических лимфатических узлов. Если патоморфолог считает, что ткань лимфоузла полностью замещена опухолью (обычно такие образования имеют ровные края), то такое поражение необходимо классифицировать именно как поражение лимфоузлов, т.е. N1a, N1b, N2a, или N2b.*

Глубина опухолевой инвазии:

M – инвазия слизистого слоя

SM – опухоль прорастает подслизистый слой

MP – опухоль прорастает мышечный слой

SS – опухоль прорастает субсерозный слой

SE – опухоль прорастает висцеральную брюшину

SI – опухоль врастает в соседние органы и структуры.

Таблица 4

Соответствие классификации TNM и стадирования по Dukes

Стадия	T	N	M	Dukes
0	Tis	N0	M0	--
I	T1	N0	M0	A
	T2	N0	M0	A
IIA	T3	N0	M0	B
IIB	T4a	N0	M0	B
IIC	T4b	N0	M0	B
IIIA	T1–T2	N1/N1c	M0	C
	T1	N2a	M0	C
IIIB	T3–T4a	N1/N1c	M0	C
	T2–T3	N2a	M0	C
	T1–T2	N2b	M0	C
IIIC	T4a	N2a	M0	C
	T3–T4a	N2b	M0	C
	T4b	N1–N2	M0	C
IVA	Любая T	Любая N	M1a	--
IVB	Любая T	Любая N	M1b	--

Оценку TNM-стадии следует проводить на различных этапах первичного лечения и обследования. При этом выделяют:

• c-clinical – стадирование на основании клинических данных (осмотр, диагностические исследования, гистология и цитология)

• s-surgucal – стадирование на основании интраоперационных данных (осмотр, диагностические исследования, срочная гистология и цитология)

• p-pathological – стадирование на основании патоморфологических данных (препараты, полученные в результате оперативных вмешательств)

• f-final – заключительное стадирование – сопоставление всех вышеописанных данных с преимущественным значением результатов патоморфологических исследований.

Множественная локализация новообразований

Мультицентрический колоректальный рак – наличие более двух новообразований толстой кишки.

Первично множественный рак – наличие первичной опухоли в разных органах.

Синхронный рак – выявление двух и более первичных опухолей в интервале 1 год.

Метахронный рак – выявление двух и более первичных опухолей в интервале более 1 года.

СТАНДАРТЫ ОБСЛЕДОВАНИЯ ПАЦИЕНТА С ОПУХОЛЬЮ ОБОДОЧНОЙ КИШКИ

Обязательные исследования:

– эндоскопическая колоноскопия с биопсией
– морфологическое исследование биопсийного материала
– эндоскопическая гастродуоденоскопия
– мультиспиральная компьютерная томография (МСКТ) или магнитно-резонансная томография (МРТ) брюшной полости и малого таза (с контрастированием)
– рентгенография грудной клетки
– РЭА в сыворотке крови.

Дополнительные исследования:

– ирригоскопия
– ПЭТ (ПЭТ-КТ)
– МСКТ грудной клетки
– радиоизотопное исследование костей
– МРТ головного мозга или КТ с контрастированием (при наличии клинических проявлений).

ДИАГНОСТИЧЕСКАЯ И ЛЕЧЕБНАЯ ЭНДОСКОПИЯ

Рекомендации по эндоскопической диагностике новообразований ободочной кишки

При описании опухоли толстой кишки необходимо указать: локализацию, размер, какую часть окружности кишки занимает опухоль (например – 1/4, циркулярно), макроскопический тип и глубину инвазии (для раннего рака). Для описания эндоскопических находок удобней всего пользоваться классификацией и терминологией, предложенной Японским обществом изучения колоректального рака.

Локализация опухоли

Отделы толстой кишки:
– C: слепая кишка
– V: устье аппендикулярного отростка
– A: восходящая ободочная кишка
– T: поперечная ободочная кишка
– D: нисходящая ободочная кишка
– S: сигмовидная ободочная кишка
– RS: ректосигмоидный отдел толстой кишки.

Макроскопические типы опухоли

Тип 0: поверхностный тип
Тип 1: полиповидный тип
Тип 2: язвенный тип с четкими границами опухоли
Тип 3: язвенный тип без четких границ опухоли
Тип 4: диффузно-инфильтративный тип
Тип 5: неклассифицируемый тип.

Тип 0 применяется к раннему раку, когда предполагается или установлено, что опухоль распространяется только в слизистом и подслизистом слоях стенки толстой кишки.

Выделяют его следующие подтипы:
Ip – имеющий ножку
Isp – на узком основании
Is – сидячий
IIa – поверхностно-приподнятый (менее 10 мм в диаметре)
IIb – плоский
IIc – углубленный.

Примечание 1. Если опухоль состоит из двух различных подтипов, то в описании на первом месте указывается тот подтип, который занимает большую массу опухоли, а затем через «+» указывается другой подтип, например, IIa+IIc.

Примечание 2. В отдельную группу из подтипа IIa выделяют латерально распространяющиеся опухоли (LST) – поверхностно-приподнятые по форме, диаметр более 10 мм. Выделяют следующие формы LST:

1. Зернистые (гранулярные) – LST-G:
   – гомогенные (наименее злокачественные даже при диаметре более 5 см)
   – смешанной зернистости (имеются гранулы более 1 см в диаметре).
2. Незернистые (негранулярные) – LST-NG:
   – псевдоуглубленные (наиболее опасные – риск малигнизации уже при диаметре углубления от 2 мм)
   – плоско-поверхностные.

Для распознавания макроскопических форм рака применяются дополнительные методики улучшения визуализации: хромоскопия, осмотр в узком спектре света (NBI), эндоскопия с увеличением, аутофлюоресцентная эндоскопия. Это помогает определить биологическую природу этих поражений и предсказать ход их дальнейшего развития.

Хромоколоноскопия

Для прижизненного окрашивания слизистой оболочки толстой кишки используют разнообразные растворы красителей, одни из которых избирательно поглощаются клетками слизистой или новообразованиями (адсорбирующиеся), другие подчеркивают рельеф, накапливаясь в естественных углублениях слизистой (неадсорбирующиеся).

Раствор индиго кармина относится к неадсорбирующимся красителям и используется в концентрациях 0,2-0,5-1%. Из растворов, избирательно накапливающимся клетками кишечного эпителия, используют метиленовый синий и кристалл фиолетовый. Метиленовый синий используется в концентрации 0,5-1,0% для локального окрашивания слизистой оболочки толстой кишки и может использоваться для тотальной хромоскопии в концентрации 0,05% в клизме. Кристалл фиолетовый (концентрация 0,05%) накапливается в устьях крипт и формирует точечный рисунок (pit-pattern), а размер и распределение крипт изменяется в зависимости от гистологического строения образования.

Узкоспектральная эндоскопия (Narrow band imaging)

Оптическая диагностическая методика NBI основана на использовании специальных фильтров, суживающих спектр световой волны. Световые фильтры позволяют получить детальное изображение сосудистого рисунка тканей, его изменений воспалительного или опухолевого генеза. Кроме этого, применение NBI повышает контрастность изображения, что создает эффект виртуальной хромоскопии.

Лечебная колоноскопия

Для удаления слизистых образований используют следующие методы: полипэктомия, резекция слизистой (EMR), диссекция подслизистого слоя (ESD).

Полипэктомия.

Показания для полипэктомии: полиповидные доброкачественные неоплазии, имеющие ножку, без распространения за пределы основания ножки.

Эндоскопическая резекция слизистой (EMR).

В отличие от полипэктомии сопровождается гидравлической препаровкой тканей. Под слизистую оболочку с помощью инъектора вводится раствор, приподнимающий и отделяющий ее от подслизистого слоя. Затем патологический очаг отсекается диатермической петлей. Манипуляция может дополняться установлением меток по границам патологического очага и/или проведением циркулярного разреза для облегчения накладывания петли.

Показания к EMR:

– Плоские доброкачественные образования различного диаметра.

Эндоскопическая диссекция подслизистого слоя (ESD).

Эта методика позволяет контролируемо и надежно удалить обширные очаги поражения одним блоком. После выставления меток по границам образования и выполнения циркулярного разреза патологический очаг удаляется путем диссекции подслизистого слоя.

Показания к ESD:

– ранний рак - Рак Tis - Рак in situ интраэпителиальный или инвазия собственной пластинки без инвазии в подслизистый слой

– латерально растущие опухоли гладкого типа

– латерально растущие опухоли гранулярного типа с крупными узлами

– большие доброкачественные аденомы толстой кишки.

Эндоскопические вмешательства при толстокишечной непроходимости

Для декомпрессии толстой кишки при стенозирующих образованиях применяют следующие методики:

– установка зондов для декомпрессии за зону стеноза

– установка непокрытых стентов.

Не рекомендуется использовать такие методики, как:

– бужирование (высокий риск разрыва стенки кишки в области образования)

– баллонная дилатация (высокий риск разрыва стенки кишки в области образования)

– электрокоагуляция (высокий риск перфорации)

– установка покрытых стентов (высокий риск миграции стента в раннем послеоперационном периоде).

Эндоскопические методы декомпрессии могут использоваться как окончательный вариант паллиативного лечения в случае неоперабельности образования либо как «мост» к радикальному оперативному лечению.

Для лечения стриктур анастомозов используются:

– бужирование

– баллонная дилатация.

Как промежуточный метод в ряде случаев может применяться заведение зондов проксимальнее зоны стеноза для декомпрессии толстой кишки.

Толстокишечное кровотечение

При кровотечении из образования толстой кишки могут быть применены следующие эндоскопические методики:

– инъекция растворов

– электрокоагуляция сосуда

– клипирование сосуда

– аргоноплазменная коагуляция.

РЕКОМЕНДАЦИИ ПО ПРИМЕНЕНИЮ ЛУЧЕВЫХ МЕТОДОВ ДИАГНОСТИКИ ПРИ СТАДИРОВАНИИ РАКА ОБОДОЧНОЙ КИШКИ

Предоперационная оценка стадии распространения опухоли ободочной кишки по системе TNM может быть получена в результате использования мультиспиральной компьютерной томографии (МСКТ) и высокопольной магнитно-резонансной томографии (МРТ).

Т – оценка местного распространения

МСКТ является более информативным методом выявления опухоли ободочной кишки и оценки местного распространения, особенно при использовании методики виртуальной КТ-колоноскопии (послойное сканирование с предварительным раздуванием кишки воздухом), которая позволяет визуализировать полиповидные образования ободочной кишки размерами от 0,5 см и эндофитные образования.

– стадию Т1 и Т2 практически невозможно дифференцировать по данным МСКТ и МРТ;

– стадия Т3-Т4а – прорастание большинства слоев стенки толстой кишки проявляется инфильтрацией клетчатки, при этом определяются признаки уплотнения клетчатки по данным МСКТ и признаки отека клетчатки по данным МРТ;

– МРТ – менее чувствительна, чем МСКТ при оценке структурных изменений стенки ободочной кишки;

– трудности возникают при дифференциальной диагностике прорастания клетчатки опухолью и воспалительной инфильтрации по данным МСКТ и МРТ;

– МСКТ позволяет более четко визуализировать фистулы и перфорацию стенки кишки на фоне опухоли;

– стадия Т4б характеризуется отчетливыми признаками прорастания прилежащих органов по данным МРТ и МСКТ. Возможности лучевых методов в выявлении начальных проявлений карциноматоза брюшины ограничены.

N – оценка поражения регионарных лимфоузлов

Признаком вторичного поражения лимфатических узлов является увеличение их размеров свыше 1,0 см по короткой оси, при этом следует отметить, что крупные лимфатические узлы могут быть изменены вследствие воспаления, а мелкие метастазы могут локализоваться в неувеличенных лимфатических узлах. Возможности МРТ и МСКТ практически равны в оценке состояния лимфатических узлов.

Более точную информацию о вторичном поражении лимфатических узлов позволяет получать позитронно-эмиссионная томография (ПЭТ) тела или совмещенная с рентгеновской компьютерной томографией ПЭТ (ПЭТ-КТ).

М – оценка отдаленного метастазирования

Применяется МСКТ с внутривенным болюсным контрастированием и многофазным сканированием (в артериальную и портальную фазы) для исключения метастатического поражения паренхиматозных органов брюшной полости и забрюшинного пространства, главным образом – печени.

При наличии противопоказаний к введению йод-содержащих контрастных препаратов возможно использование МРТ брюшной полости с внутривенным контрастированием и многофазным сканированием.

С целью выявления мелких метастатических очагов в печени (размерами 0,2-0,3 см), а также при планировании резекции печени по поводу метастазов для более точного анализа объема поражения органа рекомендуется выполнение МРТ печени с гепатоспецифическим контрастным препаратом «Примовист».

Для исключения метастатического поражения органов грудной клетки рекомендуется МСКТ данной области.

Применение ПЭТ (ПЭТ-КТ) всего тела позволяет существенно улучшить оценку местного, регионарного и отдаленного распространения рака ободочной кишки, а также является эффективным методом диагностики внутри- и внекишечных рецидивов.

ХИРУРГИЧЕСКОЕ ЛЕЧЕНИЕ

Терминология

Колотомия – рассечение ободочной кишки со вскрытием ее просвета.

Колостомия – формирование наружного свища ободочной кишки (колостомы) для отведения кишечного содержимого.

Резекция ободочной кишки – удаление ее части. В зависимости от размеров и локализации удаленной части кишки выделяют сегментарные резекции – удаление части анатомического отдела ободочной кишки (например, резекция сигмовидной кишки, резекция правого или левого изгиба ободочной кишки).

Гемиколэктомия – удаление половины ободочной кишки; от терминального отдела подвздошной кишки до середины поперечной ободочной – правосторонняя, от середины поперечной ободочной кишки до ректосигмоидного отдела (прямой кишки) – левосторонняя.

Расширенная гемиколэктомия – как наиболее частый вариант расширения объема – удаление более половины ободочной кишки, при котором граница резекции переходит на противоположную сторону и сопровождается перевязкой средней ободочной артерии у ее основания.

Субтотальная резекция ободочной кишки – удаление 3/4 ободочной кишки с оставлением при этом проксимальной либо дистальной четверти (при условном делении ободочной кишки на четыре больших отдела: восходящий, поперечный, нисходящий, сигмовидный).

Колэктомия – удаление всей ободочной кишки. Под этим термином в настоящее время подразумевается не только указанный объем резекции толстой кишки, но и (второй вариант) удаление ободочной и слепой кишки. Таким образом, колэктомия может быть закончена формированием как цеко-, так и илеоректального анастомоза.

Рекомендации по технике оперативных вмешательств

Клинические рекомендации призваны упорядочить следующие этапы оперативного вмешательства:

– способ мобилизации кишки
– лигирование основных сосудов (лимфоваскулярных ножек)
– объем и протяженность лимфодиссекции
– границы резекции кишки.

Способ мобилизации кишки

В зависимости от последовательности выполнения этапов операции возможны:

– латерально-медиальный (классический) подход. Выделение кишки выполняют от латерального края в медиальном направлении с последующим пересечением лимфоваскулярных ножек.

– медиально-латеральный (сосудистый) подход. Первоначально выполняют изоляцию и пересечение лимфоваскулярных ножек с последующим выделением сегмента кишки от медиального края в латеральном направлении.

При открытых операциях выбор способа мобилизации кишки основывается на личном опыте оперирующего хирурга и локальных анатомических условиях, так как ни один из способов мобилизации не имеет доказанных преимуществ. При выполнении лапароскопических операций целесообразнее использовать «медиально-латеральный» подход, так как «латерально-медиальная» мобилизация затрудняет визуализацию и манипуляции при выполнении последующих этапов.

Стандарты лимфодиссекции

Группы регионарных лимфоузлов ободочной кишки:

– надободочные лимфоузлы (эпиколические), непосредственно прилежащие к стенке кишки, и околоободочные (параколические) – вдоль маргинальных сосудов (лимфоузлы первого уровня)

– мезоколические лимфоузлы – расположены вдоль основных лимфоваскулярных ножек до дуги Риолана (лимфоузлы второго уровня)

– апикальные лимфоузлы – расположены у основания магистральных висцеральных артерий (лимфоузлы третьего уровня) (табл.5).

Таблица 5

Группы лимфатических узлов ободочной кишки

Группы лимфоузов	Бассейн верхней брыжеечной артерии	Бассейн нижней брыжеечной артерии
1. Надободочные (эпиколические), околоободочные (параколические)	Лимфоузлы вдоль маргинальных артерий ободочной кишки	Лимфоузлы вдоль маргинальных артерий ободочной кишки, терминальных сигмовидных артерий
2. Мезоколические	Лимфоузлы вдоль артерий ободочной кишки (вдоль a.ileocolica, a.colica dextra, правой и левой ветвей a.colica media)	Лимфоузлы вдоль a.colica sinistra и сигмовидных артерий, лимфоузлы вдоль нижней брыжеечной артерии между местом отхождения a.colica sinistra и местом отхождения сигмовидных артерий
3. Апикальные	Лимфоузлы у основания каждой артерии ободочной кишки	Лимфоузлы вдоль нижней брыжеечной артерии проксимальнее места отхождения a.colica sinistra
4. Лимфоузлы, расположенные проксимальнее апикальных лимфоузлов	Лимфоузлы вдоль верхней брыжеечной артерии (верхнебрыжеечные), лимфоузлы вокруг абдоминальной аорты и нижней полой вены (парааортальные)	Лимфоузлы вокруг абдоминальной аорты и нижней полой вены (парааортальные)
5. Другие лимфоузлы	Нижнепилорические лимфоузлы, желудочно-ободочные лимфоузлы, лимфоузлы в области ворот селезёнки	

Японская классификация лимфоузлов по локализации

В соответствии с японской классификацией все лимфатические узлы пронумерованы трехзначными цифрами (рис.1).

Первая цифра – отдел (2 – брюшная полость, малый таз).

Вторая цифра – анатомическая область, соответствующая лимфоваскулярной ножке (подвздошно-ободочная артерия – 0, правая ободочная артерия –1, средняя ободочная артерия – 2, левая ободочная – 3 и т.д. по часовой стрелке).

Третья цифра – степень удаленности от кишки: 1 – эпиколические и параколические лимфоузлы, 2 – мезоколические (интермедиальные) лимфоузлы, 3 – апикальные, или главные лимфоузлы. Причем 1, 2 и 3 группы лимфоузлов соответствуют уровням лимфодиссекции D1, D2, D3.

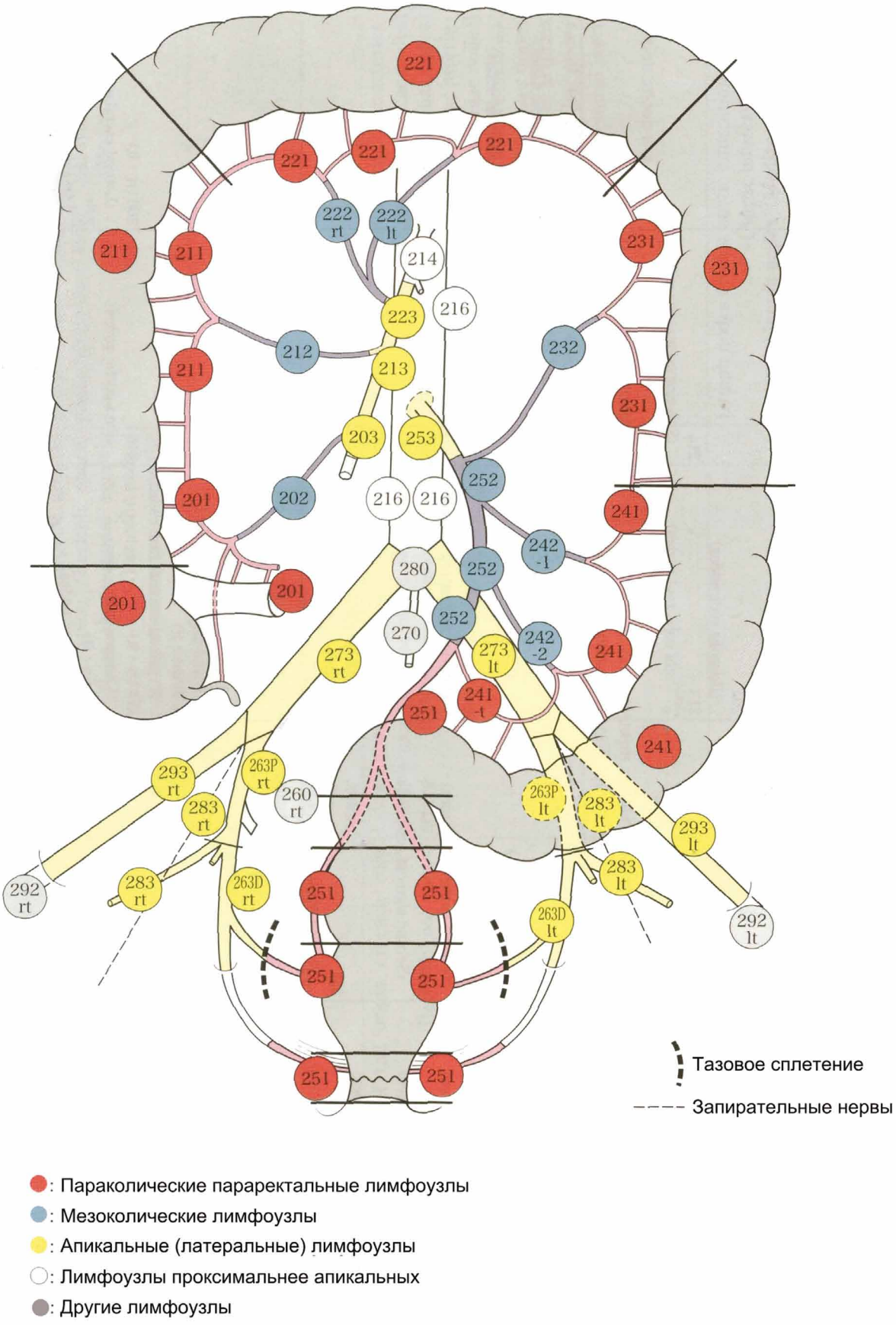

Рис. 1. Классификация и нумерация лимфоузлов толстой кишки

Таблица 6

Принципы нумерации лимфоузлов в бассейнах верхней и нижней брыжеечных артерий

	1. Эпикалические, паракалические	2. Мезоколические	3. Апикальные	4. Лимфоузлы, расположенные проксимальнее апикальных	5. Другие лимфоузлы
Бассейн верхней брыжеечной артерии					
a. ileocolica	201	202 (вдоль a.ileocolica)	203 (у основания a.ileocolica)	214 (вдоль верхней брыжеечной артерии)	
a. colica dextra	211	212 (вдоль a.colica dextra)	213 (у основания a.colica dextra)		
a.colica media (правая ветвь)	221	222-rt (вдоль правой ветви a.colica media)	223 (у основания a.colica media)	216 (парааортальные)	206 (инфрапилорические)
a.colica media (левая ветвь)	221	222-lt (вдоль левой ветви a.colica media)			204 (желудочно-ободочные)
Бассейн нижней брыжеечной артерии					210 (в области ворот селезёнки)
a.colica sinistra	231	232 (вдоль a.colica sinistra)			
сигмовидные артерии:					
первая	241-1	242-1 (вдоль первой сигмовидной артерии)	253 (нижнемезентериальные)	216 (парааортальные)	
вторая	241-2	242-2 (вдоль второй сигмовидной артерии)			
терминальная	241-t				
a. rectalis superior	251	252 (вдоль верхней прямокишечной артерии)			

Объемы лимфодиссекции

В соответствии с уровнем удаляемых лимфоузлов выделяют следующие объемы лимфодиссекции:

– D1 – удаление эпиколических и параколических лимфоузлов

– D2 – D1 и удаление мезоколических лимфоузлов

– D3 – D2 и удаление апикальных лимфоузлов.

Предоперационное и интраоперационное TNM-стадирование позволяет осуществить дифференцированный подход к выбору объема лимфодиссекции (рис.2).

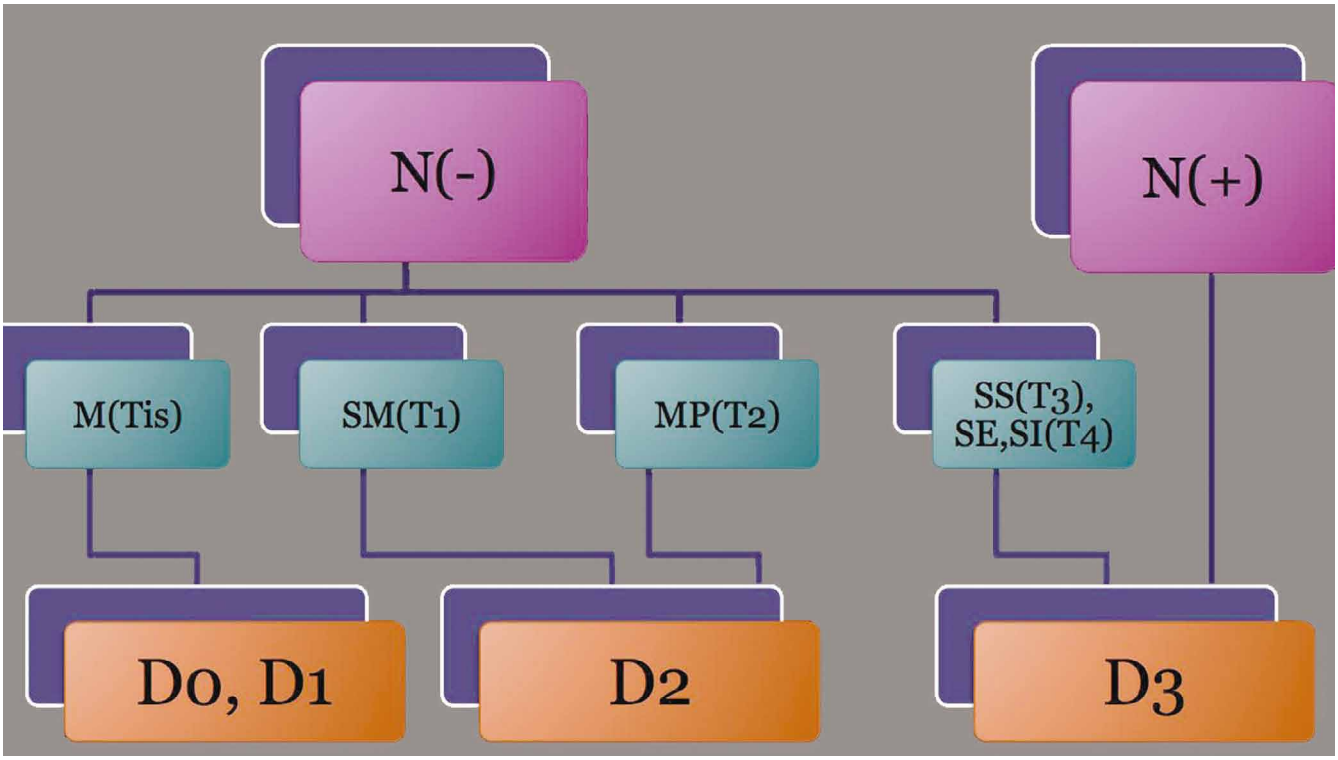

Рис. 2. Дифференцированный подход к выбору объема лимфодиссекции

В определенных клинических ситуациях (Tis, паллиативные резекции у больных высокого риска) допустимо выполнение лимфодиссекции в объеме D1.

Лимфодиссекция в объеме **D3 не имеет лечебных преимуществ перед лимфодиссекцией D2**, однако расширение объема лимфодиссекции (D3) позволяет более точно осуществить стадирование, что оправдано для разграничения II и III стадий заболевания (Dukes B или Dukes C).

Таким образом, расширение объема лимфодиссекции (до D3) оправдано при стадировании cT3-T4, клинических данных о возможном поражении регионарных лимфатических узлов (cN1-2), а также у пациентов молодого возраста.

Следует выполнять объем лимфодиссекции, обеспечивающий возможность выделения не менее 12 лимфоузлов для определения стадии N по классификации TNM.

Лимфоузлы следует удалять единым блоком с основными сосудами, кровоснабжающими вовлеченный сегмент кишки, либо выполнять отдельную лимфодиссекцию путем «скелетизации» сосудов.

Минимальная протяженность лимфодиссекции

При определении минимальной протяженности лимфодиссекции эпиколических и параколических лимфоузлов (что соответствует минимальному отступу вдоль кишки от края опухоли) следует руководствоваться следующими принципами:

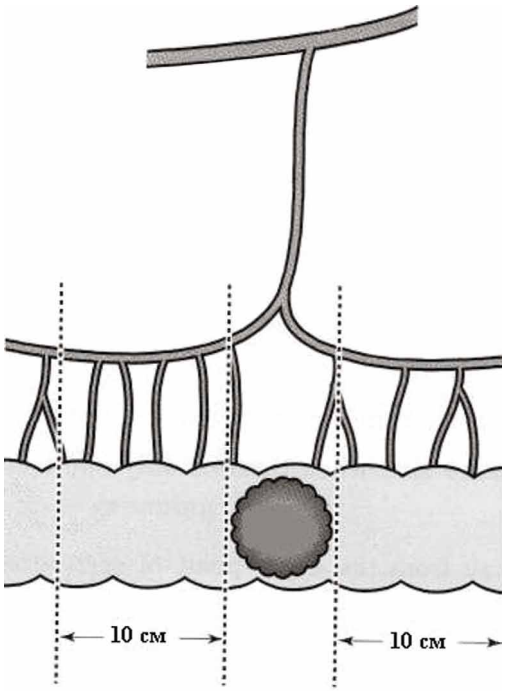

Рис. 3

– опухоль в проекции лимфоваскулярной ножки – обе – дистальная и проксимальная линии лимфодиссекции на расстоянии не менее 10 см от края опухоли (рис.3).

В случае если на расстоянии до 10 см от края опухоли проецируется продолжение одной или двух (с обеих сторон) лимфоваскулярных ножек, необходимо дополнительно отступить от последних еще 5 см. Таким образом, оказываются возможными еще три варианта отступов:

– опухоль между двух лимфоваскулярных ножек, которые ближе, чем 10 см от края опухоли, – необходимо и дистально и проксимально отступить еще на 5 см от проекции соответствующей лимфоваскулярной ножки (рис.4).

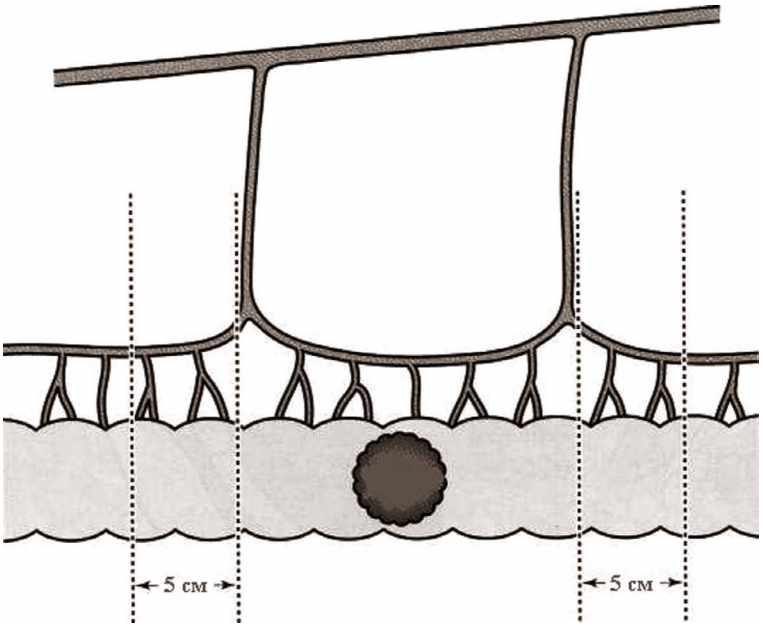

Рис. 4

– опухоль дистальнее проекции ближайшей лимфоваскулярной ножки – дистальная линия лимфодиссекции параколических лимфоузлов не менее 10 см от края опухоли, проксимальная – 5 см проксимальнее проекции ближайшей лимфоваскулярной ножки, но не менее 10 см от края опухоли (рис. 5).

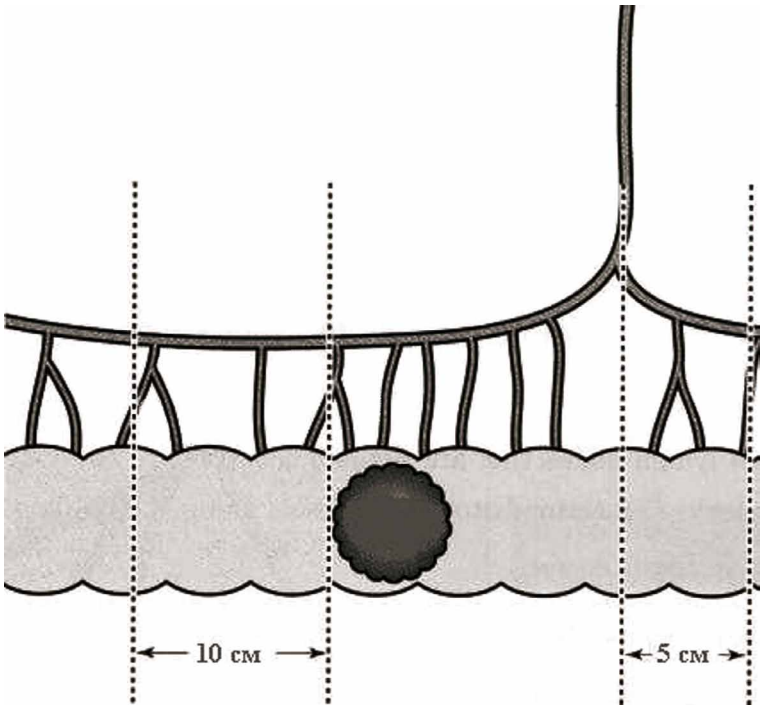

Рис. 5

И наоборот:

– опухоль проксимальнее проекции ближайшей лимфоваскулярной ножки – проксимальная линия лимфодиссекции параколических лимфоузлов не менее 10 см от края опухоли, дистальная – 5 см дистальнее проекции ближайшей лимфоваскулярной ножки, но не менее 10 см от края опухоли.

Отмеченные правила могут быть использованы для определения границ резекции ободочной кишки при ее сегментарных резекциях.

В остальных случаях стандартным считается отступление на 10 см от края опухоли.

Границы резекции кишки

При выборе границ резекции кишки следует учитывать необходимость сохранения адекватного кровоснабжения и выполнения адекватного объема лимфодиссекции (см. Протяженность лимфодиссекции, стр.18).

Виды операций

В хирургии рака ободочной кишки следует выделять типовые операции, при которых границы резекции кишки и мезоколон стандартизированы, и сегментарные резекции, при которых уровни пересечения кишки определяются оптимальным отступом от опухоли (см. Протяженность лимфодиссекции, стр.18), а мезоколон удаляется в объеме, соответствующем расположению регионарных лимфоваскулярных ножек.

Типовые операции

Правосторонняя гемиколэктомия.

Локализация опухоли: слепая, восходящая ободочная кишка.

Лигируемые сосуды:

– подвздошно-ободочные

– правые ободочные

– правые ветви средних ободочных сосудов.

Объем лимфодиссекции:

D2 – 201, 211 и часть 221 группы (эпиколические и параколические), 202, 212 группы (лимфоузлы подвздошно-ободочной и правой ободочной артерий), 222-rt группа (лимфоузлы правой ветви средней ободочной артерии).

D3 – дополнительно к D2 осуществляется лимфодиссекция 203 группы (лимфоузлы у основания подвздошно-ободочной артерии) и 213 группы (лимфоузлы у основания правой ободочной артерии).

Проксимальная граница резекции – подвздошная кишка в 10-15 см от илеоцекального угла.

Дистальная граница резекции – проксимальная или средняя треть поперечной ободочной кишки.

Анастомоз: илеотрансверзоанастомоз.

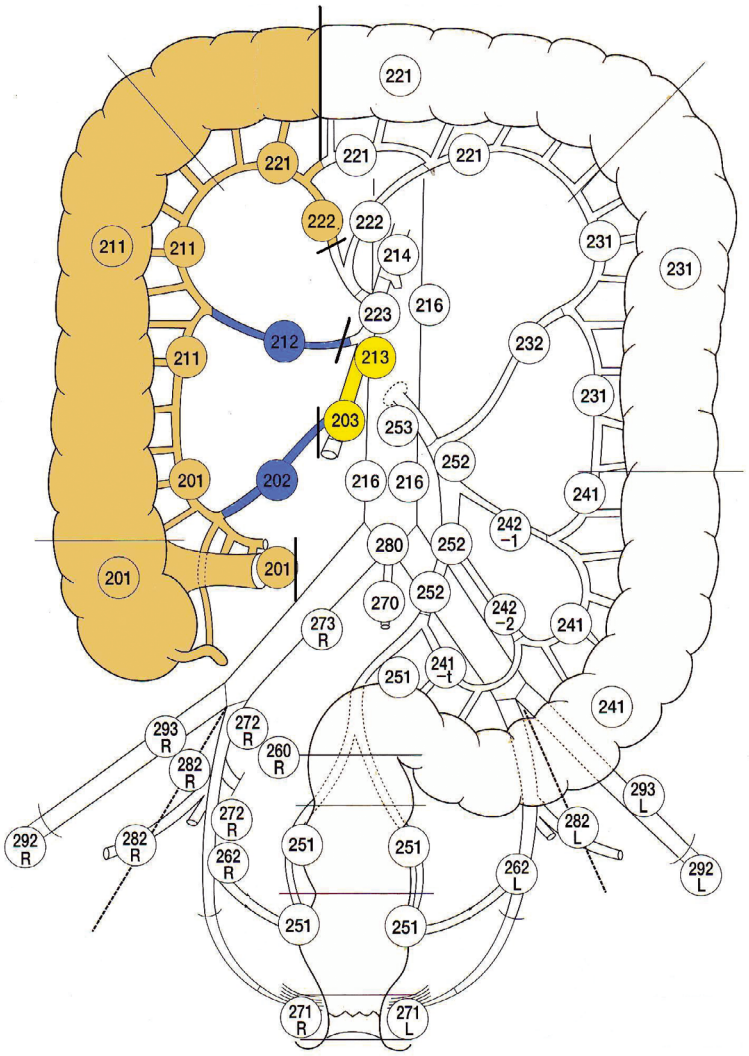

Рис.6. Правосторонняя гемиколэктомия

Расширенная правосторонняя гемиколэктомия.

Локализация опухоли: печеночный изгиб, поперечная ободочная кишка проксимальнее проекции средних ободочных сосудов. При локализации опухоли в слепой и восходящей ободочной кишке, если имеются клинические признаки поражения лимфатических узлов в бассейне средней ободочной артерии.

Лигируемые сосуды:

– подвздошно-ободочные

– правые ободочные

– средние ободочные.

Объем лимфодиссекции:

D2 – 201, 211, 221 группы (эпиколические и параколические), 202, 212, 222 группы (лимфоузлы подвздошно-ободочной, правой ободочной и средней ободочной артерий).

D3 – дополнительно к D2 – 203 группа (лимфоузлы у основания подвздошно-ободочной артерии), 213 группа (лимфоузлы у основания правой ободочной артерии), 223 группа (лимфоузлы у основания средней ободочной артерии).

Проксимальная граница резекции – подвздошная кишка в 10-15 см от илеоцекального угла.

Дистальная граница резекции – дистальная треть поперечной ободочной кишки.

Анастомоз: илеотрансверзоанастомоз.

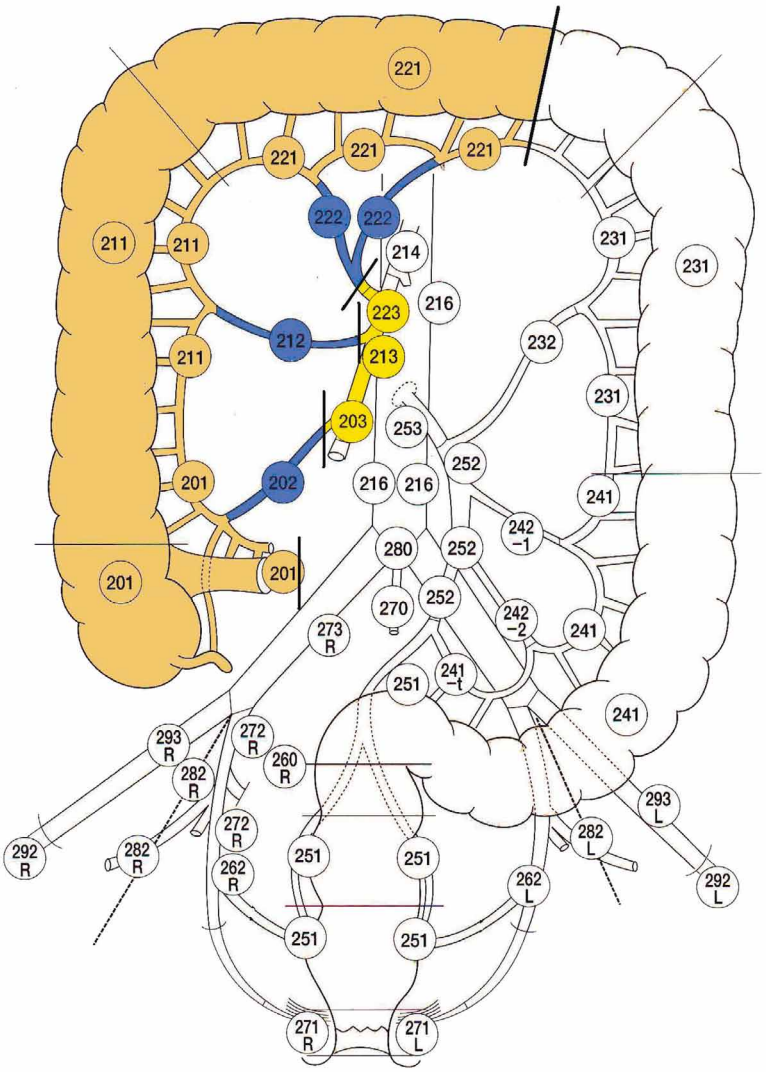

Рис.7. Расширенная правосторонняя гемиколэктомия

Левосторонняя гемиколэктомия.

Термин левосторонняя гемиколэктомия устойчиво используется в литературе для обозначения операции как с удалением сигмовидной кишки (трансверзоректоанастомоз), так и с сохранением сигмовидной кишки (трансверзосигмоанастомоз). В последнем случае нижняя брыжеечная артерия сохраняется, а из данного бассейна лигируются лишь левые ободочные сосуды. При наличии длинной сигмовидной кишки обозначить подобную операцию как «удаление левой половины ободочной кишки» не вполне корректно. Поэтому данный вариант операции уместнее называть резекцией левых отделов ободочной кишки (см. Сегментарные резекции, стр. 26).

Возможная локализация опухоли: нисходящая ободочная кишка, проксимальная и средняя треть сигмовидной кишки.

Лигируемые сосуды:

– нижние брыжеечные.

Объем лимфодиссекции:

D2 – 231 и 241 группы (эпиколические и параколические), 232 группа (лимфоузлы левой ободочной артерии), 242 группа (лимфоузлы сигмовидных артерий), 252 группа (лимфоузлы нижней брыжеечной артерии).

D3 – дополнительно 253 группа (лимфоузлы у основания нижней брыжеечной артерии проксимальнее места отхождения левой ободочной артерии).

Проксимальная граница резекции – поперечная ободочная кишка.

Дистальная граница резекции – ректосигмоидный отдел.

Анастомоз: трансверзоректоанастомоз.

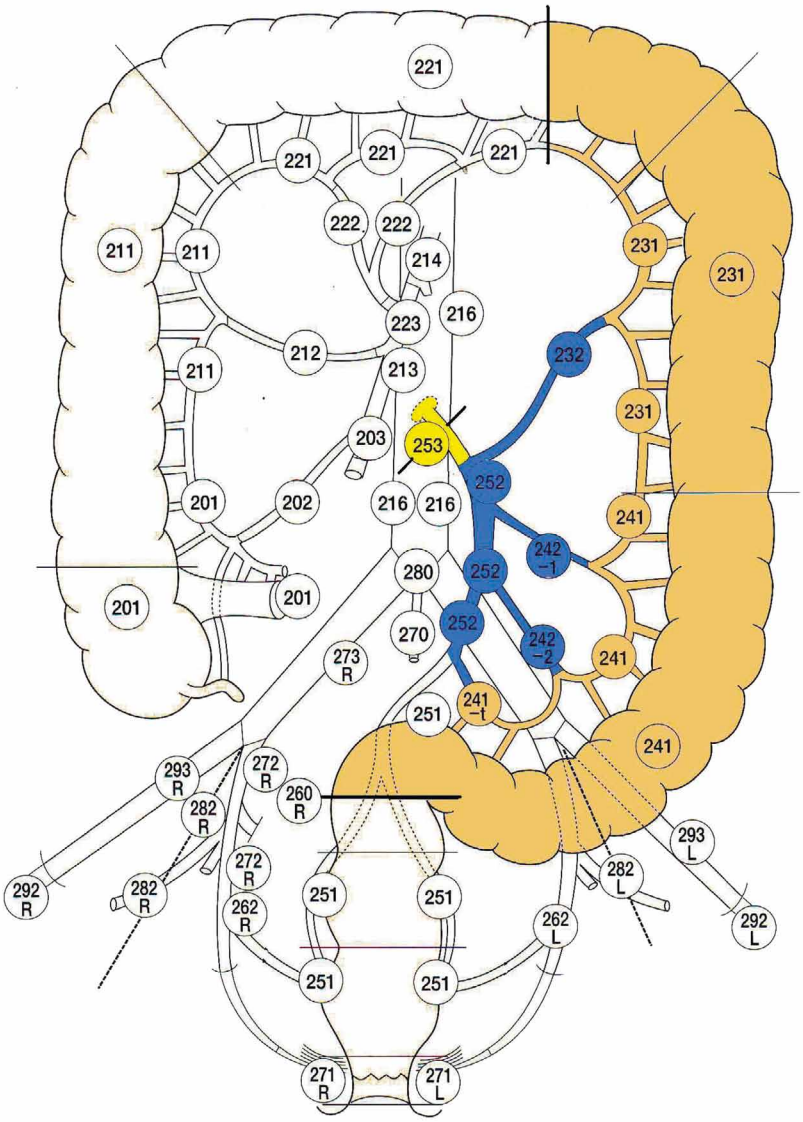

Рис.8. Левосторонняя гемиколэктомия

Расширенная левосторонняя гемиколэктомия.

Возможная локализация опухоли: поперечная ободочная кишка дистальнее проекции средних ободочных сосудов, селезеночный изгиб ободочной кишки.

Лигируемые сосуды:

– средние ободочные

– нижние брыжеечные.

Объем лимфодиссекции:

D2 – 221, 231 и 241 группы (эпиколические и параколические), 222 группа (лимфоузлы средней ободочной артерии), 232 группа (лимфоузлы левой ободочной артерии), 242 группа (лимфоузлы сигмовидных артерий) и 252 группа (лимфоузлы нижней брыжеечной артерии).

D3 – дополнительно 223 группа (лимфоузлы у основания средней ободочной артерии), 253 группа (лимфоузлы у основания нижней брыжеечной артерии проксимальнее места отхождения левой ободочной артерии).

Проксимальная граница резекции – поперечная ободочная кишка.

Дистальная граница резекции – ректосигмоидный отдел.

Анастомоз: трансверзоректоанастомоз.

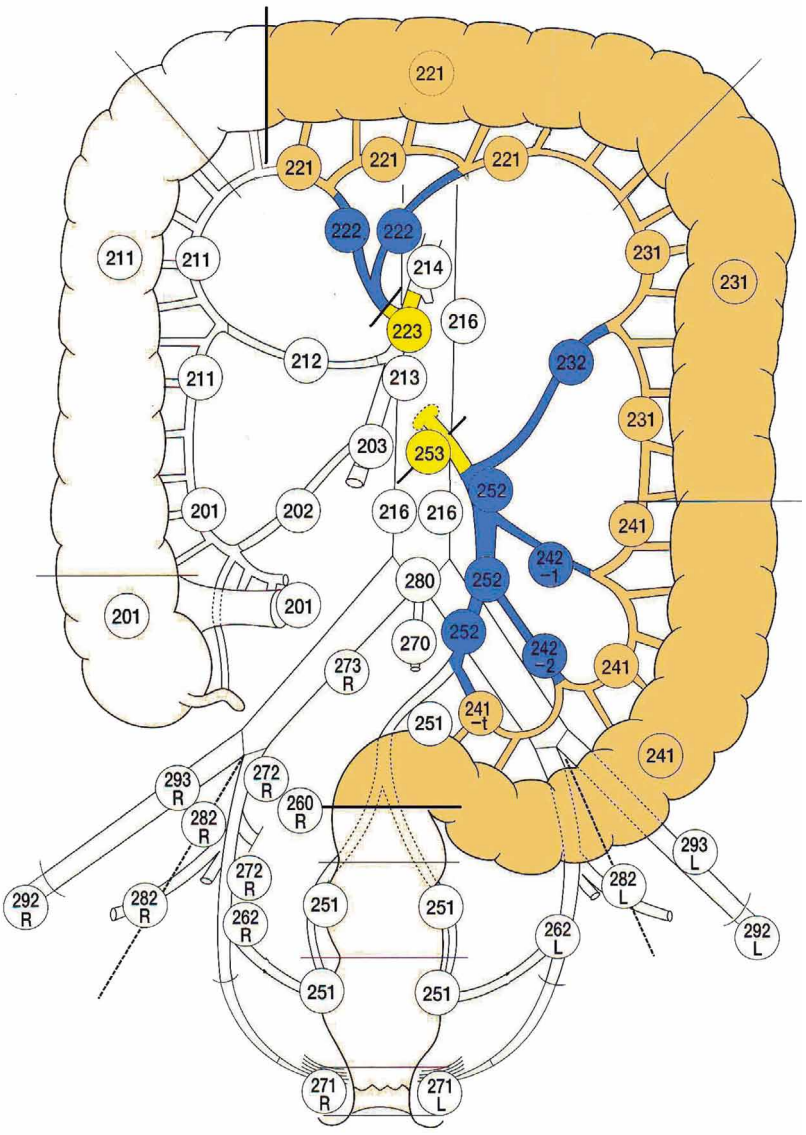

Рис.9. Расширенная левосторонняя гемиколэктомия

Субтотальная колэктомия.

Возможная локализация опухоли: поперечная ободочная кишка, множественные опухоли ободочной кишки.

Лигируемые сосуды:

– правые ободочные

– средние ободочные

– левые ободочные.

Объем лимфодиссекции:

D2 – 211, 221, 231, 241 группы (эпиколические и параколические), 212 группа (лимфоузлы правой ободочной артерии), 222 группа (лимфоузлы средней ободочной артерии), 232 группа (лимфоузлы левой ободочной артерии) и 242 группа (лимфоузлы сигмовидных артерий).

D3 – дополнительно 213 группа (лимфоузлы у основания правой ободочной артерии), 223 группа (лимфоузлы у основания средней ободочной артерии).

Проксимальная граница резекции — слепая кишка.

Дистальная граница резекции — сигмовидная кишка.

Анастомоз – цекосигмоанастомоз.

Резекция сигмовидной кишки.

Возможная локализация опухоли: дистальная треть сигмовидной кишки.

Лигируемые сосуды – нижние брыжеечные.

При выборе уровня лигирования нижней брыжеечной артерии следует соблюдать баланс между риском повреждения левого гипогастрального нерва (сплетения) и целесообразностью лимфодиссекции апикального лимфатического узла (D3). Варианты снижения риска повреждения левого гипогастрального нерва:

– четкая визуализация левого гипогастрального нерва при перевязке нижней брыжеечной артерии у аорты

– перевязка нижней брыжеечной артерии на расстоянии 0,5-1,5 см от ее основания с (или без) отдельной лимфодиссекцией апикальных лимфоузлов (253).

Объем лимфодиссекции:

D2 – 241 группа (эпиколические и параколические), 242 группа (лимфоузлы сигмовидных артерий), 252 группа (лимфоузлы нижней брыжеечной артерии).

D3 – дополнительно 253 группа (лимфоузлы нижней брыжеечной артерии проксимальнее места отхождения левой ободочной артерии).

Проксимальная граница резекции – нисходящая ободочная кишка.

Дистальная граница резекции – ректосигмоидный отдел.

Анастомоз: десцендоректоанастомоз.

Термин «передняя резекция прямой кишки» используется только при операциях по удалениию опухолей, расположенных ниже (и включая) ректосигмоидного отдела, и не используется при удалении опухолей сигмовидной кишки несмотря на формирование анастомоза с прямой кишкой.

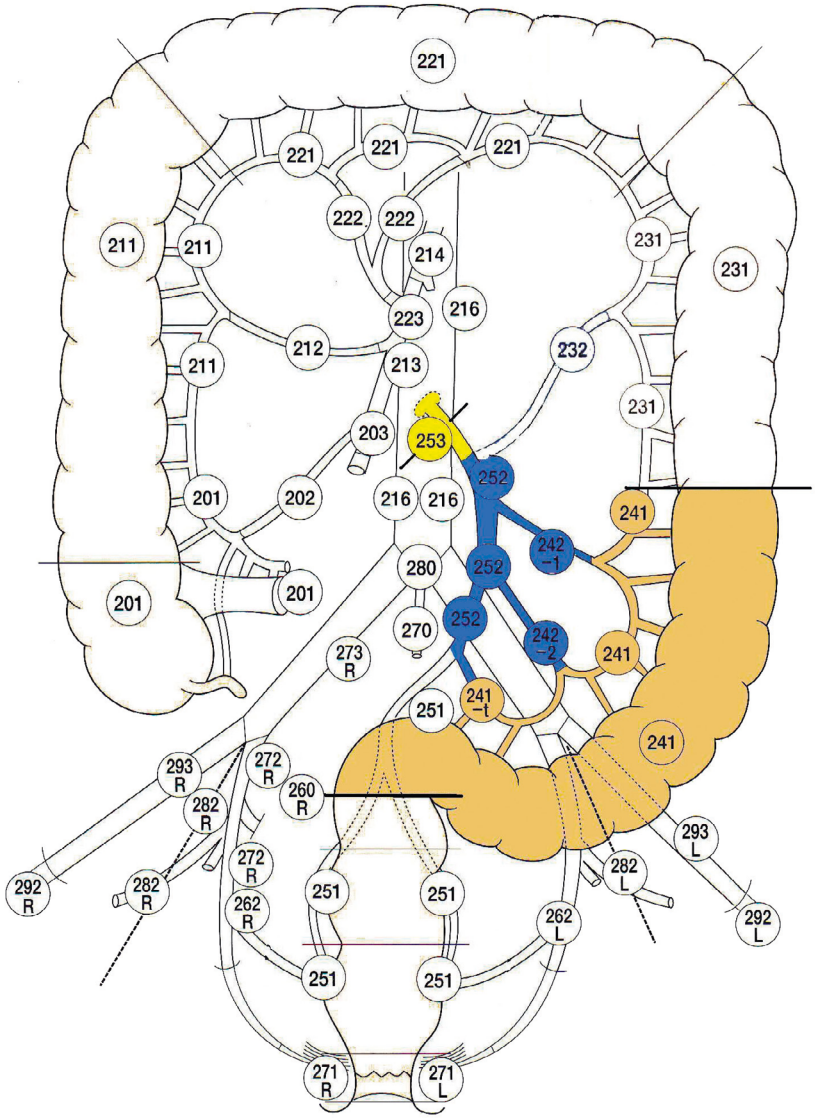

Рис.10. Резекция сигмовидной кишки

Сегментарные резекции (segmental, limited colonic resection)

Резекции ободочной кишки, отличающиеся от типовых операций, обозначаются как сегментарные резекции ободочной кишки. При этом в протоколе указываются резецированные отделы ободочной кишки (например: резекция слепой и восходящей ободочной кишки, резекция селезеночного угла ободочной кишки и т.д.).

При проведении сегментарных резекций соблюдаются следующие условия:

– сегмент кишки удаляется в объеме не меньше, чем требуют правила лимфодиссекции параколических лимфоузлов (см. стр.18)

– удаление регионарных лимфоузлов производится в объеме D2 или D3. Группы регионарных лимфоузлов, обязательных для удаления, при лимфодиссекции D2 или D3 в зависимости от локализации опухоли представлены в табл.7.

Таблица 7

Группы регионарных лимфоузлов, обязательных для удаления, при лимфодиссекции D2 или D3 в зависимости от локализации опухоли

Локализация опухоли	D2 – мезоколические регионарные лимфоузлы	D3 – апикальные регионарные лимфоузлы
Слепая кишка	202 (вдоль a.ileocolica) 212 (вдоль a.colica dextra)	203 (у основания a.ileocolica) 213 (у основания a.colica dextra)
Восходящая ободочная кишка	202 (вдоль a.ileocolica) 212 (вдоль a.colica dextra) 222-rt (вдоль правой ветви a.colica media)	203 (у основания a.ileocolica) 213 (у основания a.colica dextra) 223 (у основания a.colica media)
Печеночный угол (правая треть поперечной ободочной кишки)	212 (вдоль a.colica dextra) 222-rt (вдоль правой ветви a.colica media) 222-lt (вдоль левой ветви a.colica media)	213 (у основания a.colica dextra) 223 (у основания a.colica media)
Поперечная ободочная кишка (средняя треть – проекция средних ободочных сосудов)	222-rt (вдоль правой ветви a.colica media) 222-lt (вдоль левой ветви a.colica media)	223 (у основания a.colica media)
Селезеночный угол (левая треть поперечной ободочной кишки)	222-rt (вдоль правой ветви a.colica media) 222-lt (вдоль левой ветви a.colica media) 232 (вдоль a.colica sinistra)	253 (у основания a.mesenterica inferior)
Нисходящая ободочная кишка	232 (вдоль a.colica sinistra) 242 (вдоль aa. sigmoidea)	253 (у основания a.mesenterica inferior)

Операции при T4b стадии

В случае стадии опухоли T4b следует выполнять en-block-резекцию с органом или частью органа для достижения R0-резекции.

Интраоперационный лаваж прямой кишки

Показания: резекция отделов толстой кишки с формированием анастомоза с прямой кишкой. В ходе процедуры оценивается: проходимость анастомоза, гемостаз, герметичность анастомоза. Для лаважа удобно использовать механическую или электрическую помпу для подачи воды через канал эндоскопа.

Техника:

1. Положение с приподнятым головным концом, наполнение малого таза выше уровня анастомоза физиологическим раствором.
2. Эластическое пережатие просвета кишки на 10-30 см выше анастомоза.
3. Введение колоноскопа в прямую кишку с минимальной инсуффляцией воздуха.
4. Осмотр зоны анастомоза.
5. Промывание культи прямой кишки и зоны анастомоза физиологическим раствором до получения «чистых промывных вод».
6. Фрагменты тканей из просвета прямой кишки отправляются на гистологическое исследование.

Лапароскопические вмешательства

1. Лапароскопический подход целесообразно использовать при неосложненных T1-T3 опухолях, в том числе после эндоскопических резекций по поводу раннего рака.

2. При лапароскопических вмешательствах на ободочной кишке рациональнее использовать медиально-латеральное направление диссекции (сосудистый, медиальный подход).

Рак ободочной кишки, осложненный непроходимостью

1. При опухолях правой половины ободочной кишки с непроходимостью выполняется правосторонняя гемиколэктомия с формированием илеотрансверзоанастомоза. Операция может включать интраоперационную декомпрессию.

2. При опухолях левой половины кишки, осложненных непроходимостью, возможны несколько вариантов.

У пациентов высокого риска несостоятельности анастомоза:

– резекция кишки с колостомией (операция Гартмана)

– эндоскопическая декомпрессия (стентирование).

У больных крайне высокого риска:

– эндоскопическая декомпрессия (стентирование)

– колостомия.

У остальных пациентов:

– интраоперационная декомпрессия, резекция кишки в адекватном объеме с формированием первичного анастомоза.

Послеоперационный мониторинг

После завершения радикального лечения пациенты должные находиться под клиническим наблюдением онкологической службы в течение не менее 5 лет.

Обследование включает:

1. Осмотр онколога: ежегодно.

2. Определение РЭА: каждые 3-6 месяцев в первые 2 года наблюдения, затем каждые 6 месяцев в течение срока не менее 5 лет после операции.

3. МСКТ или МРТ брюшной полости и малого таза с внутривенным контрастированием, СКТ органов грудной клетки (или рентгенография грудной клетки, УЗИ брюшной полости и малого таза)

– первые 2 года наблюдения: интервал 6 месяцев или раньше при повышении уровня РЭА

– 3-5 лет наблюдения: интервал 12 месяцев или раньше при повышении уровня РЭА.

При неубедительных данных МСКТ или МРТ и в случае повышения уровня РЭА показано проведение ПЭТ с F18 фтордезоксиглюкозой.

4. Колоноскопия ежегодно. В случае отсутствия ФКС перед операцией (в связи с непроходимостью) выполнение колоноскопии через 3-6 месяцев после операции.

ПОСТРОЕНИЕ ЛЕЧЕБНОЙ ПРОГРАММЫ В ЗАВИСИМОСТИ ОТ СТАДИИ РАКА ОБОДОЧНОЙ КИШКИ

Рак ободочной кишки TisN0M0 и T1N0M0 («ранний рак»)

В рамках термина «ранний рак ободочной кишки» выделяют:

– Tis – рак in situ - интраэпителиальный, или инвазия собственной пластинки

– T1 – опухоль инфильтрирует слизистую оболочку и подслизистый слой.

При раннем раке ободочной кишки с максимальным диаметром поражения свыше 2 см в диаметре эндоскопическая резекция не выполняется, и пациенту предлагается оперативное лечение.

При раннем раке ободочной кишки с максимальным диаметром поражения до 2 см в 1 линии лечения могут использоваться внутрипросветные эндоскопические вмешательства. Предпочтение следует отдавать эндоскопической подслизистой диссекции (ESD).

После получения результатов морфологического исследования удаленного препарата принимается решение об окончании лечебной программы (Tis, высокая или умеренная степень дифференцировки опухоли, отсутствие венозной или лимфатической инвазии) или о планировании резекции ободочной кишки (отсутствие любого из трех критериев).

Рак ободочной кишки T1-2N0M0

Приоритет лапароскопической резекции ободочной кишки с лимфодиссекцией D2. Открытая операция выбирается в случае дооперационных или интраоперационных факторов риска лапароскопического подхода:

– ожирение

– спаечный процесс

– анатомические особенности (мегаколон)

– тяжелая дыхательная недостаточность.

Адъювантная химиотерапия не требуется.

Рак ободочной кишки T3-4N0M0

1. Резекции ободочной кишки с лимфодиссекцией D2-D3.
2. Адъювантная химиотерапия в группе высокого риска распространения.

Рак ободочной кишки T3-4N1-2M0

1. Резекция ободочной кишки с лимфодиссекцией D2-D3.
2. Адъювантная химиотерапия.

Рак ободочной кишки T3-4N1-2M1

Тактика лечения больных с метастатическим колоректальным раком принимается на основе междисциплинарного обсуждения (хирургов, гепатохирургов, онкологов-химиотерапевтов).

1. Резекция ободочной кишки с лимфодиссекцией D2. Решение о симультанной резекции печени основывается на клинических и ренген-ангиографических критериях резектабельности метастазов. Пациенты с одиночными или монолобарными метастазами, которые перенесли радикальное лечение по поводу колоректального рака, являются кандидатами на резекцию печени. Противопоказания к резекции печени: канцероматоз, распространенное поражение лимфоузлов (наличие забрюшинных, медиастинальных, портальных лимфоузлов), метастазы в кости или ЦНС.

2. Лечебная химиотерапия.

ХИМИОТЕРАПЕВТИЧЕСКОЕ ЛЕЧЕНИЕ

Стандартные положения лекарственного лечения рака ободочной кишки (основаны на минимальных клинических стандартах ESMO, 2008).

Лекарственное лечение локализованных стадий

• Tis,T1, T2N0M0 (Dukes A) и T3-4N0M0 (Dukes B) без факторов высокого риска рецидива адьювантная химиотерапия не проводится;

• T3-4N0M0 (Dukes B) с наличием факторов высокого риска рецидива адъювантная химиотерапия проводится при желании больного;

Факторы высокого риска рецидива:

• молодой возраст (<45 лет)
• патоморфологическая градация G3-4
• низкая дифференцировка опухоли
• опухолевая инвазия сосудов и нервов
• кишечная непроходимость или перфорация
• исследовано менее 12 лимфатических узлов
• позитивные края резекции
• РЭА выше нормы через 4 недели после операции.

• T любое N1-2M0 (Dukes C) – адьювантная химиотерапия обязательна (при отсутствии противопоказаний).

Рекомендуемые режимы адъювантной химиотерапии: 5–фторурацил/лейковорин (режим Meyo или DeGramont), капецитабин, 5–фторурацил/лейковорин/оксалиплатин (FOLFOX).

Лекарственное лечение метастатической стадии (M1)

Резектабельные метастазы (печень, легкие, головной мозг):

• Циторедуктивные операции

• Перед циторедукцией проводится полихимиотерапия с включением 5-фторурацила/лейковорина/оксалиплатина (FOLFOX) 3 цикла с интервалом 2 недели с последующей послеоперационной полихимиотерапией в том же режиме.

Нерезектабельные метастазы:

• Пациентам с нерезектабельными метастазами со статусом по шкале ECOG<2 в качестве 1 линии терапии рекомендуется одна из схем полихимиотерапии: 5-фторурацил/лейковорин/оксалиплатин (FOLFOX) или 5-фторурацил/лейковорин/иринотекан (FOLFIRI) в перекрестном режиме. Замена 5-фторурацила/лейковорина на капецитабин или UFT равнозначна.

• Пациентам со статусом по шкале ECOG>2 рекомендуется монохимиотерапия 5-фторурацил/лейковорин (режим Meyo, DeGramont) или капецитабин, или UFT, или симптоматическая терапия.

• В случае прогрессирования опухолевого процесса после 1 линии терапии 2 линия может быть назначена больным с удовлетворительным общим статусом (ECOG<2). При рефрактерности к режиму FOLFOX в качестве 2 линии назначается режим FOLFIRI, при рефрактерности к режиму FOLFIRI – FOLFOX.

• Возможно использование моноклональных антител бевацизумаба (против сосудистого эндотелиального фактора VEGF) или цетуксимаба и панитумумаба (против рецептора эпидермального фактора роста EGFR) в сочетании с химиотерапией 1 или 2 линий у больных в удовлетворительном общем состоянии (ECOG<2). Использование цетуксимаба и панитумумаба возможно лишь при наличии молекулярно-генетического подтверждения отсутствия KRAS-мутации и наличии белка PTEN.

Схемы химиотерапии

Монохимиотерапия

– Mayo: лейковорин 20мг/м^2 + 5-фторурацил 425мг/м^2 болюсно в 1-5-й дни каждые 4 недели.

– De Gramont: лейковорин 200мг/м^2 2-час. инфузия + 5-фторурацил 400мг/м^2 болюсно + 5-фторурацил 600мг/м^2 22-час. инфузия в 1-2-й дни каждые 2 недели.

– Капецитабин: 2,5 г/сут, 2 раза в день перорально с 1-го по 14-й день, интервал 7 дней.

Полихимиотерапия

– FOLFOX: оксалиплатин 100мг/м^2 в первый день + лейковорин 200мг/м^2 2-час. инфузия + 5-фторурацил 400мг/м^2 болюсно + 5-фторурацил 600мг/м^2 22-час. инфузия в 1-2-й дни каждые 2 недели.

– FOLFIRI: иринотекан 180мг/м^2 в 1-й день + лейковорин 200мг/м^2 2-час. инфузия + 5-фторурацил 400мг/м^2 болюсно + 5-фторурацил 600мг/м^2 22-час. инфузия в 1-2-й дни каждые 2 недели.

– CapOX(XELOX): оксалиплатин 130мг/м^2 в/в в 1-й день + капецитабин по 1000мг/м^2 2 раза в день перорально 1-14 дни каждые 3 недели.

– CapIri: иринотекан 180мг/м^2 в 1-й день, интервал 21 день, капецитабин по 1000мг/м^2 2 раза в день перорально 1-14-й дни, интервал 7 дней.

Таргетная терапия

– Бевацизумаб 5 мг/кг 1 раз в 2 недели или 7,5 мг/кг 1 раз в 3 недели.

– Цетуксимаб первая доза – 400 мг/м^2, последующая – 250 мг/м^2 1 раз в 2 недели.

Оценка общего статуса пациента

Решение о назначении варианта лекарственного лечения должно основываться на нескольких факторах — общесоматическом статусе (оценка по шкале ECOG, табл. 8), сопутствующей патологии и профиле токсичности выбранной схемы лечения.

Таблица 8

Баллы	ECOG
0	Способен к обычной активности, включая работу, выполняемую до заболевания
1	Не способен выполнять тяжелую работу, может выполнять легкую работу (например: работа в офисе, домашние дела)
2	Не способен выполнять никакую работу, однако способен к самообслуживанию
3	Ограниченно способен к самообслуживанию, но более 50% времени проводит в постели
4	Не способен к самообслуживанию, полностью привязан к постели
5	Смерть

Шкала оценки статуса ECOG

Оценка ответа на лечение

Оценка ответа опухоли на лечение выполняется в соответствии с международными критериями: «Response Evaluation Criteria in Solid Tumors» (RECIST). Критерии RECIST включают в себя следующие понятия:

1. Измеримые очаги – опухолевый очаг размером более 10 мм, выявляемый при КТ или МРТ с шагом 5 мм или менее; опухолевый очаг размером более 20 мм, измеренный

с помощью КТ или МРТ с шагом 10 мм или менее; опухолевый очаг более 20 мм, выявляемый при рентгенографии легких.

2. Неизмеримые очаги – очаги, не входящие в п.1, а также следующие очаги: метастазы в кости, лептоменингеальное поражение, асцит, плеврит, перикардит, лимфангоит, поражение полых органов.

Оценка эффекта по RECIST для измеримых очагов включает следующие понятия:

1. Полный ответ – исчезновение всех измеримых очагов.

2. Частичный ответ – уменьшение суммарных максимальных размеров всех измеримых очагов на 30% и более.

3. Прогрессирование – увеличение суммарных минимальных размеров всех измеримых очагов на 20% и более или появление новых очагов.

4. Стабилизация – увеличение очагов менее, чем при прогрессировании, или уменьшение, менее, чем при частичном ответе.

Критерии ответа на лечение неизмеримых очагов:

1. Полный ответ – исчезновение всех неизмеримых очагов с нормализацией опухолевых маркеров.

2. Частичный ответ/стабилизация – сохранение хотя бы одного неизмеримого очага и/или повышение опухолевых маркеров.

3. Прогрессирование – явное прогрессирование неизмеримых очагов или появление новых очагов.

Общий ответ на лечение

Общий ответ на лечение оценивается исходя из комбинации оценок измеримых и неизмеримых очагов (табл.9).

Таблица 9

Измеримые очаги	Неизмеримые очаги	Общий ответ
Полный ответ	Полный ответ	Полный ответ
Полный ответ	Частичный ответ/стабилизация	Частичный ответ
Частичный ответ	Не прогрессирование	Частичный ответ
Стабилизация	Не прогрессирование	Стабилизация
Прогрессирование	Любое	Прогрессирование
Любое	Прогрессирование	Прогрессирование

Критерии оценки общего ответа на лечение

Оценка побочных и нежелательных явлений

Побочные явления регистрируются в независимости от варианта лечения и должны включать информацию о виде, степени и продолжительности осложнений.

Стандартная оценка нежелательных явлений производится согласно критериям CTCAE (Common Terminology Criteria for Adverse Events). В настоящий момент последней версией является CTCAE v. 4.

АНТИБИОТИКОПРОФИЛАКТИКА В КОЛОРЕКТАЛЬНОЙ ХИРУРГИИ

Принципы профилактики

Спектр активности антимикробного препарата должен включать наиболее частых возбудителей послеоперационных инфекций.

Доза препарата при антибиотикопрофилактике соответствует обычной терапевтической дозе. При массе 80 кг или более может потребоваться более высокая начальная доза.

Время введения. Для большинства плановых и экстренных оперативных вмешательств оптимальным является введение антимикробного препарата во время вводного наркоза или за 30-40 мин. до операции.

Кратность введения. При операциях длительностью до 3-х часов обычно достаточно одной дозы профилактического средства. Процедуры, продолжающиеся больше, чем три часа, требуют дополнительной дозы антибиотика. Операции, при которых происходит большая кровопотеря, требуют более частого дозирования профилактического средства.

Путь введения. Предпочтительным является в/в введение антибиотика, что обеспечивает его оптимальную концентрацию в сыворотке крови во время операции.

Препараты выбора. С точки зрения эффективности и безопасности наиболее приемлемыми для антибиотикопрофилактики в абдоминальной хирургии являются ингибиторозащищенные аминопенициллины (амоксициллин/клавуланат) и цефалоспорины II поколения (цефуроксим) в сочетании с метронидазолом. При высоком риске осложнений, вызванных бактериями-продуцентами β-лактамаз расширенного спектра, рекомендовано профилактическое назначение карбапенема без антисинегнойной активности (эртапенем). При аллергии на β-лактамные антибиотики применяются препараты группы линкосамидов или фторхинолоны.

При инфицированных ранах (перфорация полого органа, абсцесс, перитонит и др.) в послеоперационном периоде антибактериальная терапия проводится, как правило, тем же препаратом, который использовался для профилактики. И наоборот, при проведении повторных оперативных вмешательств антибактериальная профилактика проводится тем препаратом, которым проводится основная антибактериальная терапия.

Таблица 10

Режимы антибиотикопрофилактики при операциях на ободочной кишке

Возможные возбудители хирургической инфекции	**Антибиотикопрофилактика у больных, имеющих факторы риска хирургической инфекции**	**Антибиотикопрофилактика у больных, не имеющих факторов риска хирургической инфекции**	**Примечания**
Энтеробактерии, анаэробы	Эртапенем (инванз) 1 г х 1 раз в сутки	Амоксициллин/клавунат: 1,2 г за 30 минут до операции далее 1,2 г х 3 раза в сутки или Цефуроксим: 1,5 г за 30 минут до операции далее 0,75-1,5 г х 3 раза в сутки (вводится в комбинации с метронидазолом 500мг х 3 раза в сутки)	При гладком течении послеоперационного периода и отсутствии выявленного очага инфекции – отмена препарата через 48-72ч.

ПРАКТИЧЕСКИЕ РЕКОМЕНДАЦИИ ДЛЯ ПРОФИЛАКТИКИ ВЕНОЗНЫХ ТРОМБОЭМБОЛИЧЕСКИХ ОСЛОЖНЕНИЙ

Все пациенты, оперированные по поводу рака ободочной кишки, относятся к группе высокого риска развития венозных тромбоэмболических осложнений. Профилактика тромбоэмболии включает следующие мероприятия:

– более раннюю активизацию больных, перенесших хирургические вмешательства

– обеспечение активности мышц нижних конечностей пациентов, находящихся на длительном постельном режиме

– местные процедуры, увеличивающие объемный поток крови через глубокие вены нижних конечностей (эластическая компрессия нижних конечностей, перемежающаяся пневмокомпрессия)

– введение препаратов, снижающих риск тромботических осложнений. Следует использовать препараты нефракционированного или низкомолекулярного гепарина в профилактических дозах.

Исследование уровня тромбоцитов крови

Уровень тромбоцитов исследуется до начала гепаринопрофилактики, к концу первой недели и через 10 дней после ее начала. При исходной тромбоцитопении ниже 50 x 10^9/л препараты гепарина не назначаются. При снижении исходно нормального уровня тромбоцитов менее 100 x 10^9 /л препараты гепарина отменяются.

Допплерография или дуплексное сканирование вен

Пациентам, перенесшим эпизод острого венозного тромбоза или тромбоэмболию легочной артерии, рекомендовано выполнение в предоперационном периоде допплерографии или дуплексного сканирования вен с целью определения состояния венозной системы нижних конечностей на момент операции, что позволит в дальнейшем оценить динамику процесса.

Установка венозного фильтра

Пациентам с рецидивирующей легочной эмболией, хронической постэмболической легочной гипертензией, двусторонним посттромботическим поражением магистральных вен при высоким риске возникновения тромбоэмболических осложнений рекомендуется до хирургического вмешательства чрескожная имплантация кава-фильтра с последующей антикоагулянтной терапией.

Антикоагулянтная терапия

ГЕПАРИН НАТРИЯ – назначают в суточной дозе 15000 МЕ, при массе тела ниже 50 кг суточную дозу гепарина снижают до 10000 МЕ. Гепарин вводят дозатором в виде непрерывной инфузии или под кожу живота с интервалами между инъекциями 8 часов. Требуется ежедневный контроль коагуляционных тестов (АЧТВ).

НИЗКОМОЛЕКУЛЯРНЫЕ ГЕПАРИНЫ

Инъекции делают под кожу живота 1 или 2 раза в сутки (достоверных различий в режимах введения нет). Рутинный мониторинг свертывающей системы не проводится.

ДАЛЬТЕПАРИН (фрагмин) – суточная доза 5000 МЕ, при массе тела выше 120 кг суточная доза 7500 МЕ. В клинических исследованиях изучена суточная доза 5000 МЕ.

НАДРОПАРИН КАЛЬЦИЯ (фраксипарин) – суточная доза 0,3-0,6 мл, при массе тела выше 120 кг суточная доза 0,6-0,8 мл.

ЭНОКСАПАРИН (клексан) – суточная доза 4000 МЕ (40 мг), при массе тела выше 120 кг суточная доза 6000 МЕ (60 мг).

Продолжительность антикоагулянтной терапиии не менее 10 дней. Целесообразно продлить антикоагулянтную профилактику при сохранении факторов риска:

– иммобилизация
– гнойная инфекция
– длительная катетеризация центральных сосудов
– химиотерапия
– сахарный диабет
– неудаленная злокачественная опухоль
– тромбофилии, исключая дефицит антитромбина III.

Дополнительным аргументом для продолжения антикоагулянтной терапии может служить сохранение тромбинемии (высокий уровень растворимых фибрин-мономерных комплексов и др.). Завершение профилактического курса производится индивидуально с учетом динамики факторов риска и тромбинемии. Пролонгация проводится низкомолекулярными гепаринами в указанных выше дозах либо другими антикоагулянтами (варфарин, под контролем международного нормализованного отношения).

Продолжающееся кровотечение (кроме синдрома диссеминированного внутрисосудистого свертывания крови) служит противопоказанием к назначению антикоагулянтов.

РЕКОМЕНДАЦИИ ПО ПРОВЕДЕНИЮ МОРФОЛОГИЧЕСКИХ ИССЛЕДОВАНИЙ ПРИ РАКЕ ОБОДОЧНОЙ КИШКИ

Морфологическая диагностика (в том числе рака ободочной кишки) включает в себя несколько составляющих:

1. Макроскопическое исследование.
2. Фиксация материала.
3. Проводка материала.
4. Приготовление гистопрепаратов.
5. Интерпретация.
6. Использование дополнительных методов исследования – иммуногистохимия, RT-PCR, FISH, DNA-array.

Макроскопическое исследование (вырезка и фиксация материала)

Вырезку следует проводить на свежем материале до его фиксации.

Вырезка материала обычно выполняется врачом-патологоанатомом, но также может быть выполнена совместно с врачом-хирургом. До проведения макроскопического исследования не рекомендуется нарушать целостность препарата.

Проводить вырезку материала необходимо в следующей последовательности:

1. Измерение длины удаленного отрезка кишки.
2. Забор резекционных линий: проксимальной и дистальной.
3. Выделение лимфоузлов ***(должно быть выделено не менее 12 регионарных лимфоузлов)***. Для данной процедуры рекомендуется найти брыжеечный сосуд и, разрезая клетчатку по его протяжению, выделять лимфоузлы. Если при вырезке «сырого» материала врачу-патологоанатому не удается выделить 12 лимфоузлов, то брыжейка кишки отделяется от основного макропрепарата и погружается в 10% буферный формалин на 12-24 часов с последующим погружением в 95% этиловый спирт на 12-24 часов. В результате данных манипуляций лимфоузлы даже небольших размеров (1 мм) становятся хорошо видны (белого цвета) и доступны для выделения.
4. Вскрытие кишки (по противоположной от опухоли стенке). На данном этапе препарат может быть промыт.
5. Определение размеров опухоли: по длине, по ширине с указанием поперечного размера кишки.
6. Забор латеральной резекционной линии.
7. Забор опухоли: осуществляется по продольному размеру кишки через все слои. Если препарат превышает максимальные размеры, то допускается разделение его на две части с маркировкой слоев.

После вырезки материал должен быть представлен:

– проксимальная резекционная линия
– дистальная резекционная линия
– боковая резекционная линия
– лимфоузлы
– опухоль.

Весь материал заливается в 10% буферный формалин, толщина каждого из кусочков не должна превышать 1 см, соотношение объема материала к формалину 1:10, оптимальное время фиксации – 24 часа, крайние значения: 12 и 36 часов. Остаток макропрепарата также рекомендуется залить формалином и хранить до описания заключения.

Проводка материала

Возможны два вида и два способа проводки материала: этиловый спирт – о-ксилол–парафин, изопропиловый спирт – парафин; автоматический и ручной. В условиях России наиболее правильным сочетанием является автоматический способ проводки материала с изопропиловым спиртом и парафином. Основной проблемой спиртово-ксилоловой и ручной проводки является то, что превышение экспозиции в спирте (этиловый спирт) или формалине (выходной день) приведет к гибели антигенов и невозможности проведения дополнительных методов исследования. Данная проблема разрешается при автоматической проводке (в 1 банке 10% буферный формалин) и при использовании изопропилового спирта, в котором может быть задержан материал без разрушения антигенов.

Требования к парафину – не должен содержать воска, температура плавления не должна превышать 53˚С.

Приготовление гистопрепаратов

Рекомендуемая толщина срезов – 3-6 мкм. Расправлять срезы необходимо на водяной бане, без применения высоких температур (спиртовка, плитка). Прикрепление срезов рекомендуется проводить при температуре 35˚С в течение ночи. При необходимости срочного окрашивания допустимо данную процедуру осуществлять на термостолике при t=45˚С в течение 1 часа. Окрашивание осуществляется по стандартному протоколу с использованием гематоксилина Майера и эозина. Для улучшения окрашивания рекомендуется перед заключением препаратов заменить этиловый спирт на изопропиловый.

Интерпретация

В заключении должны быть указаны:
– дифференцировка опухоли
– вид опухоли
– прорастание по слоям
– описание лимфоузлов (общее количество, доля метастатических)
– состояние резекционной линии
– стадия процесса (pTNM).

Проксимальный край резекции

PMx – распространение опухолевого роста на проксимальный край резекции не может быть оценено

PM0 – распространения опухолевого роста на проксимальный край резекции нет

PM1 – распространение опухолевого роста на проксимальный край резекции есть.

Дистальный край резекции

DMx – распространение опухолевого роста на дистальный край резекции не может быть оценено

DM0 – распространения опухолевого роста на дистальный край резекции нет

DM1 – распространение опухолевого роста на дистальный край резекции есть.

Статус по резидуальной опухоли «R-статус»

Rx – резидуальный статус не может быть оценен

R0 – отсутствует резидуальная опухоль

R1 – микроскопически позитивный край резекции

R2 – макроскопически позитивный край резекции (наличие резидуальной опухоли).

Примечание:

– в случае радикального удаления метастатических поражений статус оценивается как R0

– в случае удаления нескольких первичных новообразований (или метастазов) R-статус оценивается для каждой опухоли, а интегральный R-статус присваивается по наибольшему. Например, первичная опухоль – R0, метастаз в печень – R1, общий статус R1.

Пример гистологического заключения:

Умереннодифференцированная аденокарцинома толстой кишки, прорастает 2/3 мышечного слоя, в 5 из 20 лимфоузлов метастазы рака, по проксимальной, дистальной, боковой резекционным линиям ракового роста нет. Стадия: pT2N2a.

Использование дополнительных методов исследования: иммуногистохимия, RT-PCR, FISH, DNA-array

Использование данных методов исследования возможно только при соблюдении всех режимов предыдущих этапов. Если нарушается время фиксации, механизм проводки материала, то это может привести к недостоверным результатам.

Молекулярные методы исследования выполняют две задачи: диагностическую и прогностическую. При отсутствии возможности определить тип опухоли: низкая дифференцировка, подозрение на лимфому, нейроэндокринную опухоль, гастроинтестинальную стромальную опухоль и т.д. необходимо применять иммуногистохимическое исследование.

Недопустимо формулировать окончательный диагноз на гистологическом уровне в случаях: лимфопролиферативных заболеваний, сарком, гастроинтестинальных стромальных опухолей, нейроэндокринных опухолей. Прогностические исследования требуются, прежде всего, при назначении химиотерапии.

Литература

1. Симонов Н. Н., Правосудов И. В., Гуляев А. В. и соавт. Современные принципы хирургического лечения рака ободочной кишки. Практическая онкология.— 2000.— № 1.— С. 14–18.
2. Царьков П. В., Кравченко А. Ю., Тулина И. А. и соавт. Скелетизация нижней брыжеечной артерии с парааортальной лимфаденэктомией в лечении рака левой половины ободочной кишки. РЖГГК.— 2012.— № 2.— С. 60–70.
3. Чиссов В. И., Старинский В. В., Петрова Г. В. Злокачественные заболевания в России в 2011 году.— М.: ФГБУ «МНИОИ им. П. А. Герцена» Минздрава России, 2013.— 289 с.
4. Шелыгин Ю. А., Воробьев Г. И., Фролов С. А. Техника лапароскопических операций при раке толстой кишки. Практическая онкология.— 2005.— № 2.— С. 81–91.
5. Guidelines for the Management of Colorectal Cancer 3rd edition. The Association of Coloproctology of Great Britain and Ireland.— 2007.— 117 p.
6. Hashiguchi Y., Hase K., Ueno H. et al. Optimal margins and lymphadenectomy in colonic cancer surgery. Br J Surgery.— 2011.— Vol. 98.— P. 1171–1178.
7. Heald R. J., Ryall R. D. Recurrence and survival after total mesorectal excision for rectal cancer. Lancet.— 1986.— Vol.1.— P. 1479–1482.
8. Hohenberger W., Weber K., Matzel K. et.al. Standardized surgery for colonic cancer: complete mesocolic excision and central ligation — technical notes and outcome. Colorectal Disease.— 2009.— Vol. 11.— P. 354–364
9. Japanese Classification of Colorectal Carcinoma. Kanehara & Co., Ltd., Tokyo.— 2009.— 90 p.
10. NCCN Clinical Practice Guidelines in Oncology. Colorectal Cancer Screening. V.I. 2014
11. Parsons H. M., Tuttle T. M., Kuntz K. M. et al. Association between lymph node evaluation for colon cancer and node positivity over the past 20 years. JAMA.— 2011.— Vol. 306.— P. 1089–1097.
12. Rouffet F., Hay J. M., Vacher B. et al. Curative resection for left colonic carcinoma: hemicolectomy vs. segmental colectomy. A prospective, controlled, multicenter trial. French Association for Surgical Research. Dis. Colon Rectum.— 1994.— Vol.37.— P. 651–659.
13. Smith A. J., Driman D. K., Spithoff K. et al. Guideline for optimization of colorectal cancer surgery and pathology. J Surg Oncology.— 2010.— Vol. 101.— P. 5–12.
14. Watanabe T., Itabashi M., Shimada Y. et al. Japanese Society for Cancer of the Colon and Rectum (JSCCR) guidelines 2010 for the treatment of colorectal cancer. Int J Clin Oncology.— 2012.— Vol. 17.— P. 1–29.
15. West N. P., Hohenberger W., Weber K. et al. Complete mesocolic excision with central vascular ligation produces an oncologically superior specimen compared with standard surgery for carcinoma of the colon. J Clin Oncology.— 2010.— Vol. 28.— P. 272–278.
16. West N. P., Kobayashi H., Takahashi K. et al. Understanding optimal colonic cancer surgery: comparison of Japanese D3 resection and European complete mesocolic excision with central vascular ligation. J Clin Oncology.— 2012.— Vol. 30.— P. 1763–1769.
17. West N. P., Sutton K. M., Ingeholm P. et al. Improving the quality of colon cancer surgery through a surgical education program. Dis. Colon Rectum.— 2010.— Vol.53.— P. 1594–1603.

КЛИНИЧЕСКАЯ БОЛЬНИЦА № 122 им. Л.Г. СОКОЛОВА ФМБА РОССИИ

Клиническая больница № 122 им. Л.Г. Соколова — уникальное медицинское учреждение Санкт-Петербурга, включающее стационар, поликлинику и более 20 медицинских центров (старое название — ЦМСЧ № 122).

С 1983 года оказывает высококвалифицированную медицинскую помощь по множеству направлений — сохраняя традиции старой школы отечественной медицины, развивает новейшие медицинские технологии. Возглавляет клинику главный оториноларинголог РФ д.м.н., профессор Яков Александрович Накатис.

Клиника оснащена по последнему слову медицинской техники, некоторые виды диагностического и лечебного оборудования, имеющегося в Санкт-Петербурге, представлены только у нас.

На базе Клинической больницы № 122 им. Л.Г. Соколова работают около тридцати докторов наук и более ста кандидатов, более трехсот специалистов высшей и первой категории, высококвалифицированный средний медицинский персонал.

Хирургическая служба клинической больницы — основная гордость учреждения. Немногие клиники высочайшего класса могут предложить столь широкий спектр услуг специализированной хирургической помощи. Это стало возможным благодаря командной работе, как узкоспециализированных хирургов нового поколения, так и представителей классической российской хирургической школы, способных выполнить любой объем разнообразных операций.

Все хирургические лидеры клинической больницы регулярно проходят стажировку в ведущих зарубежных центрах. Клиника чутко реагирует на все новое и прогрессивное, что появляется в мире.

Клиническая больница № 122 им. Л.Г. Соколова является базой кафедр Санкт-Петербургского государственного университета.

Медицинский факультет — один из самых молодых факультетов Санкт-Петербургского государственного университета. Необходимость его создания была очевидна ещё Петру Первому. В царском Указе, подписанном в январе 1724 года, медицинский факультет упомянут в числе первых четырех намеченных к открытию факультетов. М. В. Ломоносов в письме графу И. И. Шувалову поддержал эту прекрасную идею. В 1994 году на Ученом совете СПбГУ было принято решение о создании медицинского факультета. С 2009 года деканом медицинского факультета является профессор П. К. Яблонский.

Хирургические кафедры медицинского факультета СПбГУ на базе клинической больницы № 122 им. Л. Г. Соколова

Кафедра оториноларингологии и офтальмологии (зав. кафедрой проф. Я. А. Накатис)
Кафедра госпитальной хирургии (зав. кафедрой проф. П. К. Яблонский)
Кафедра факультетской хирургии (зав. кафедрой В. А. Кащенко)
Кафедра онкологии (зав. кафедрой проф. Р. В. Орлова)

ЦИКЛЫ ТЕМАТИЧЕСКОГО УСОВЕРШЕНСТВОВАНИЯ ДЛЯ ВРАЧЕЙ (ПОСЛЕДИПЛОМНОЕ ОБРАЗОВАНИЕ):

Совместный цикл кафедр факультетской хирургии, госпитальной хирургии и онкологии «МУЛЬТИДИСЦИПЛИНАРНЫЙ ПОДХОД К ЛЕЧЕНИЮ РАКА ПИЩЕВОДА И РАКА ЖЕЛУДКА»

- возможности эндоскопической диагностики, стадирования и лечения новообразований верхних отделов желудочно-кишечного тракта
- стадирование неоплазий пищевода и желудка (КТ, МРТ, ПЭТ, ЭУС)
- эндоскопические методы резекции при раннем раке пищевода и желудка
- использование современных технологий диссекции тканей и сшивающих аппаратов
- техника лапароскопических операций на желудке: принципы лимфодиссекции и реконструкции
- техника торако-лапароскопической эзофагэктомии: варианты лимфодиссекции и реконструкции
- адъювантное и неоадъюватное лечение при раке пищевода и желудка

Совместный цикл кафедр онкологии и факультетской хирургии «СОВРЕМЕННЫЕ ТЕХНОЛОГИИ И МУЛЬТИДИСЦИПЛИНАРНЫЙ ПОДХОД В АБДОМИНАЛЬНОЙ ОНКОЛОГИИ»

- эпидемиология ЗНО органов пищеварительной системы
- что может дать молекулярная генетика практикующему клиницисту
- скрининговые программы
- принципы построения диагностической программы (КТ, МРТ, ПЭТ, ЭУС)
- принципы эндоскопической диагностики и стадирования ЗНО органов пищеварительной системы
- принципы лимфодиссекции при ЗНО органов пищеварительной системы
- хирургическая онкология: принципы и векторы развития — роль эндохирургии
- стандарты комбинированного лечения ЗНО органов пищеварительной системы
- таргетная терапия

Цикл кафедры факультетской хирургии «СОВРЕМЕННЫЕ ТЕХНОЛОГИИ В ЛЕЧЕНИИ ГРЫЖ»

- принципы выбора сетчатого импланта
- операция Лихтенштейна с учетом различных типов сеток
- лапароскопическая трансабдоминальная герниопластика паховой грыжи (TAPP)
- экстраперитонеальная пластика паховой грыжи (TEP)
- техника лапароскопической фундопликации (Toupet, Nissen)
- техника лапароскопической пластики вентральных грыж (IPOM)
- пластика пупочной грыжи: лапароскопический и открытый варианты IPOM

- техника пластики вентральных грыж Sublay
- как правильно зашить лапаротомную рану с позиций доказательной медицины.
- приемы пластической и реконструктивной хирургии

Совместный цикл кафедр факультетской хирургии и госпитальной хирургии
«СОВРЕМЕННЫЕ ТЕХНОЛОГИИ В ЭНДОКРИННОЙ ХИРУРГИИ»

- эндовидеоскопическая адреналэктомия: трансабдоминальный и экстраперитонеальный подходы
- хирургия поджелудочной железы (дистальная резекция, ПДР)
- эндовидеоскопическая тимэктомия
- видео-ассистированная паратиреоидэктомия
- видео-ассистированная тиреоидэктомия
- техника диагностической пункции образований щитовидной железы

Цикл кафедры факультетской хирургии
«СОВРЕМЕННЫЕ ТЕХНОЛОГИИ
ТРАНСАНАЛЬНОЙ И КОЛОРЕКТАЛЬНОЙ ХИРУРГИИ»

- эндоскопическая семиотика неоплазий толстой кишки
- эндоскопические операции при раннем раке
- лапароскопические операции на толстой кишке
- трансанальная деартериализация при геморрое (HAL-RAR)
- геморроидэктомия с использованием Ligasure
- операции «малой» проктологии

Цикл кафедры факультетской хирургии
«ИНТЕРВЕНЦИОННАЯ ГАСТРОИНТЕСТИНАЛЬНАЯ ЭНДОСКОПИЯ»

- ЭУС в диагностике заболеваний ЖКТ, стадирование рака пищевода и желудка
- пункция образований брюшной полости под эндосонографическим контролем
- лечебные эндоскопические дренирования под эндосонографическим контролем
- техника ЭРХПГ
- техника эндоскопической папиллотомии
- техника эндоскопических стентирований (эндобилиарных, желудочно-кишечного тракта)
- техника остановки желудочно-кишечных кровотечений (эндоскопическое лигирование варикозных вен пищевода, склеротерапия, клипирование, АПК)
- видеокапсульная эндоскопия
- pH-метрия и импедансометрия при ГЭРБ

Цикл кафедры факультетской хирургии «ХИРУРГИЯ ОЖИРЕНИЯ»

- предоперационное обследование пациентов с избыточным весом
- установка эндоскопического баллона
- лапароскопическая продольная резекция желудка
- лапароскопическое гастрошунтирование
- эндоскопическая техника устранения осложнений после бариатрических вмешательств
- пластическая и реконструктивная хирургия после снижения веса

Цикл кафедры факультетской хирургии
«СОВРЕМЕННЫЕ ТЕХНОЛОГИИ В АБДОМИНАЛЬНОЙ ХИРУРГИИ:
ПОЛНОЕ ПОГРУЖЕНИЕ»

- современные технологии диссекции тканей (ультразвук, Ligasure,Thunderbeat, Аргон)
- современные эндоскопические технологии в хирургии (остановка кровотечений, стентирование, дренирование)
- техника использования сшивающих аппаратов при анастомозировании (техника использования линейных и циркулярных сшивающих аппаратов в лапароскопической и открытой хирургии)
- современные лапароскопические технологии (колоректальная и эндокринная хирургия)
- лапароскопическая хирургия желудка
- современные технологии в герниологии (импланты, сетки-липучки, методы фиксации, клеевая фиксация)
- основы торакоскопической хирургии
- технологии быстрого восстановления fast track

С заявками на обучение обращаться на кафедру факультетской хирургии по адресам:
Surgery.spbu@gmail.com, med@fromru.com
Тел: + 7 911 928 95 25, +7 905 220 00 52